Episodios repetitivos de fibrilación auricular solitaria asociado con "memoria cardíaca" o "Fenómeno Chatterjee"

https://ekgvcg.wordpress.com/

Andrés Ricardo **Pérez-Riera M.D.Ph.D.[1]**; Luiz Carlos **de Abreu P.h.D.[2]; &** Raimundo **Barbosa-Barros M.D[3].**

1. Post-Graduates Advisor at Design of Studies and Scientific Writing Laboratory in the ABC Faculty of Medicine - ABC Foundation - Santo André – São Paulo – Brazil
2. Visiting Scientist at Program in Molecular and Integrative Physiological Sciences (MIPS), Department of Environmental Health | Harvard T.H. Chan School of Public Health.
3. Chief of the Coronary Center of the Hospital de Messejana Dr. Carlos Alberto Studart Gomes. Fortaleza - Brazil

Português - Reporte de caso

Masculino, branco, 51 anos, , mecânico, natural de Fortaleza, Ceará - Brasil.
Antecedentes de vários surtos sucessivos de fibrilação atrial paroxística de fácil reversão espontânea. Num destes surtos ocorreu episódio de acidente vascular cerebral isquêmico transitório sem sequelas.
Antecedentes: ausência de fatores de risco ou causa aparente: diabetes, hipertensão, dislipidemia, cardiopatia estrutural, hipertiroidismo, antecedentes familiares, sobrepeso ou obesidade, fumo, álcool ou drogas. Em virtude destes achados clínicos e elétricos mostrados nos ECG, VCG e Holter, foi realizado ecocardiograma transtorácico e transesofágico, que resultaram totalmente normais. Evidencias clínicas e ecocardiográficas de doença cardiovascular ou pulmonar foi afastado.
Foi realizado cineventriculocoronariografia há três anos, motivado pelos fatos clínicos e as alterações eletrocardiográficas.
Atualmente em uso de warfarina em dose de acordo ao INR.
Pergunta:
Quais os diagnósticos eletrovetorcardiográficos?

Español- Reporte de caso

Hombre caucásico de 51 años, mecánico, nativo de Fortaleza, Ceará, Brasil.
Historia de episodios sucesivos de fibrilación auricular paroxística con reversión espontánea sencilla. En uno de esos episodios presentó accidente isquémico transitorio (TIA) sin secuelas.
Background: ausencia de factores de riesgo o causa aparente: diabetes, hipertensión arterial, dislipemia, cardiopatía, hipertiroidismo, historia familiar, sobrepeso u obesidad, tabaquismo, consumo de alcohol o drogas.
Debido a los hallazgos clínicos y eléctricos en el ECG, Vectocardiograma (VCG) y el Holter, se realizó un ecocardiograma transtorácico y transesofágico (ETE), que resultaron totalmente normales. Se descartó enfermedad cardiovascular y pulmonar.
Coronariografía fue realizada 3 años antes, motivada por hallazgos clínicos y cambios electrocardiográficos.
Actualmente tomando warfarina a dosis según su razón internacional normalizada (RIN).

Pregunta:
¿Cuál es el diagnóstico electrovectocardiográfico?

ECG Basal

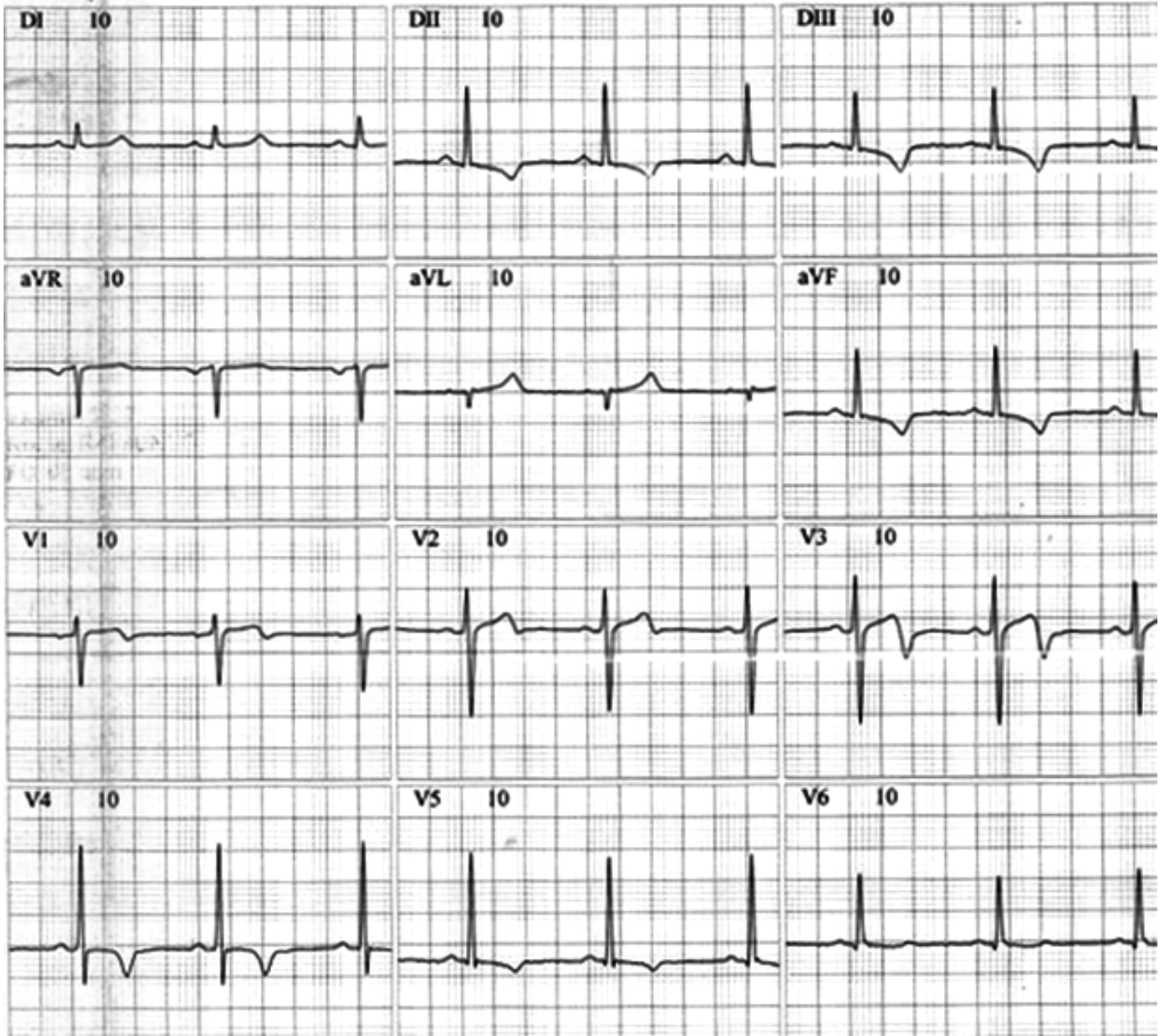
DI 10
DII 10
DIII 10
aVR 10
aVL 10
aVF 10
V1 10
V2 10
V3 10
V4 10
V5 10
V6 10

ECG durante el monitoreo con Holter

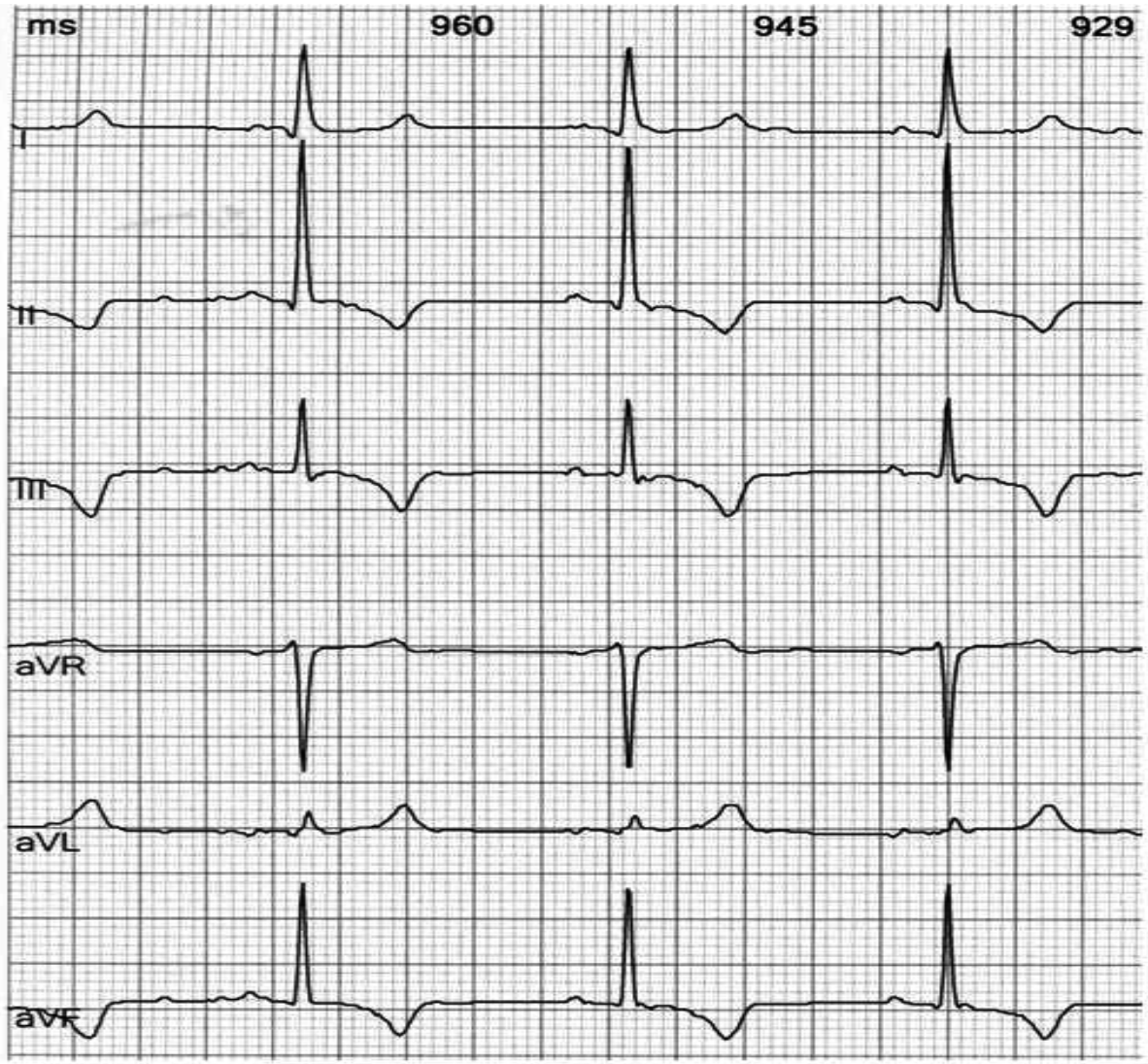

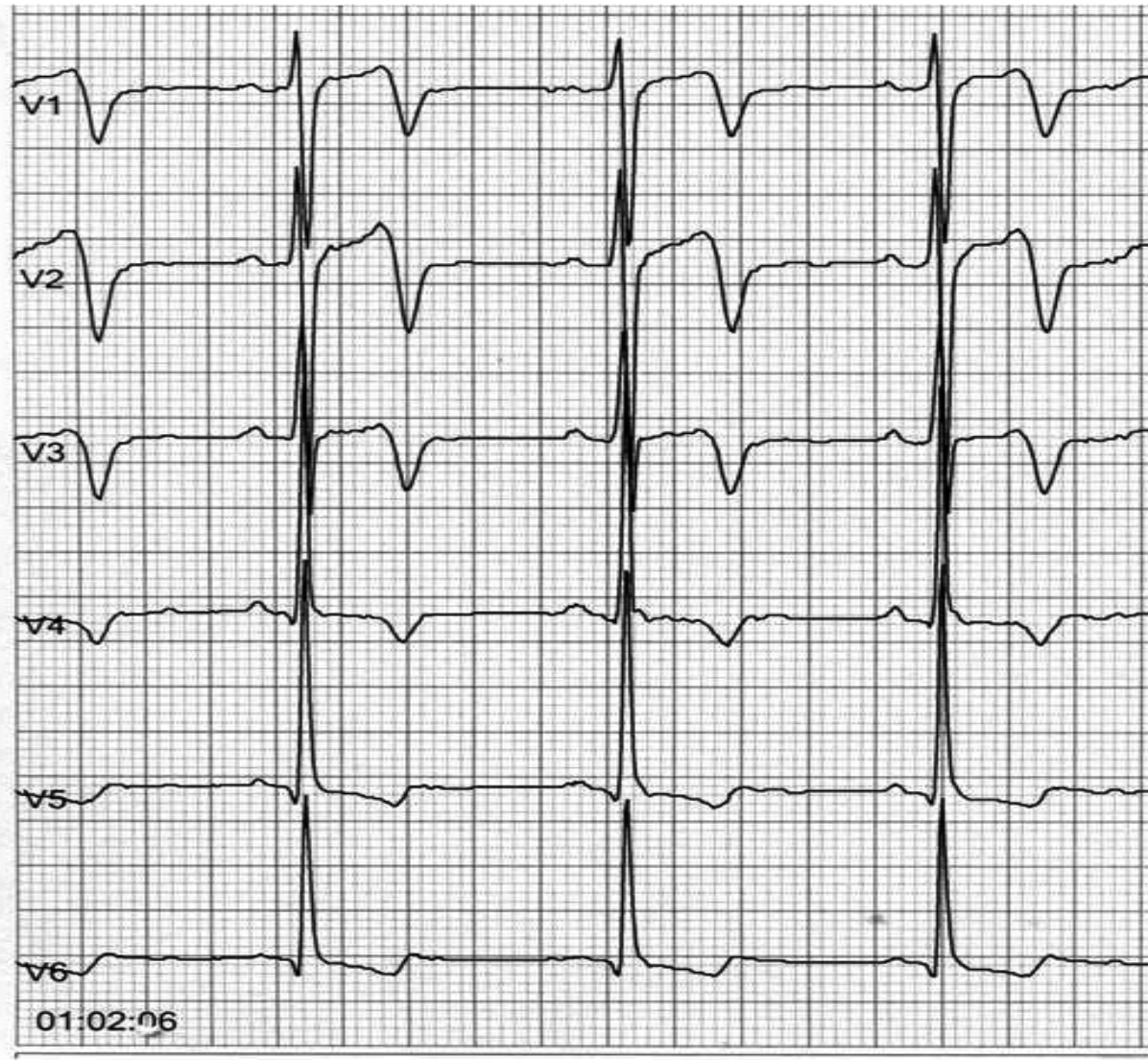

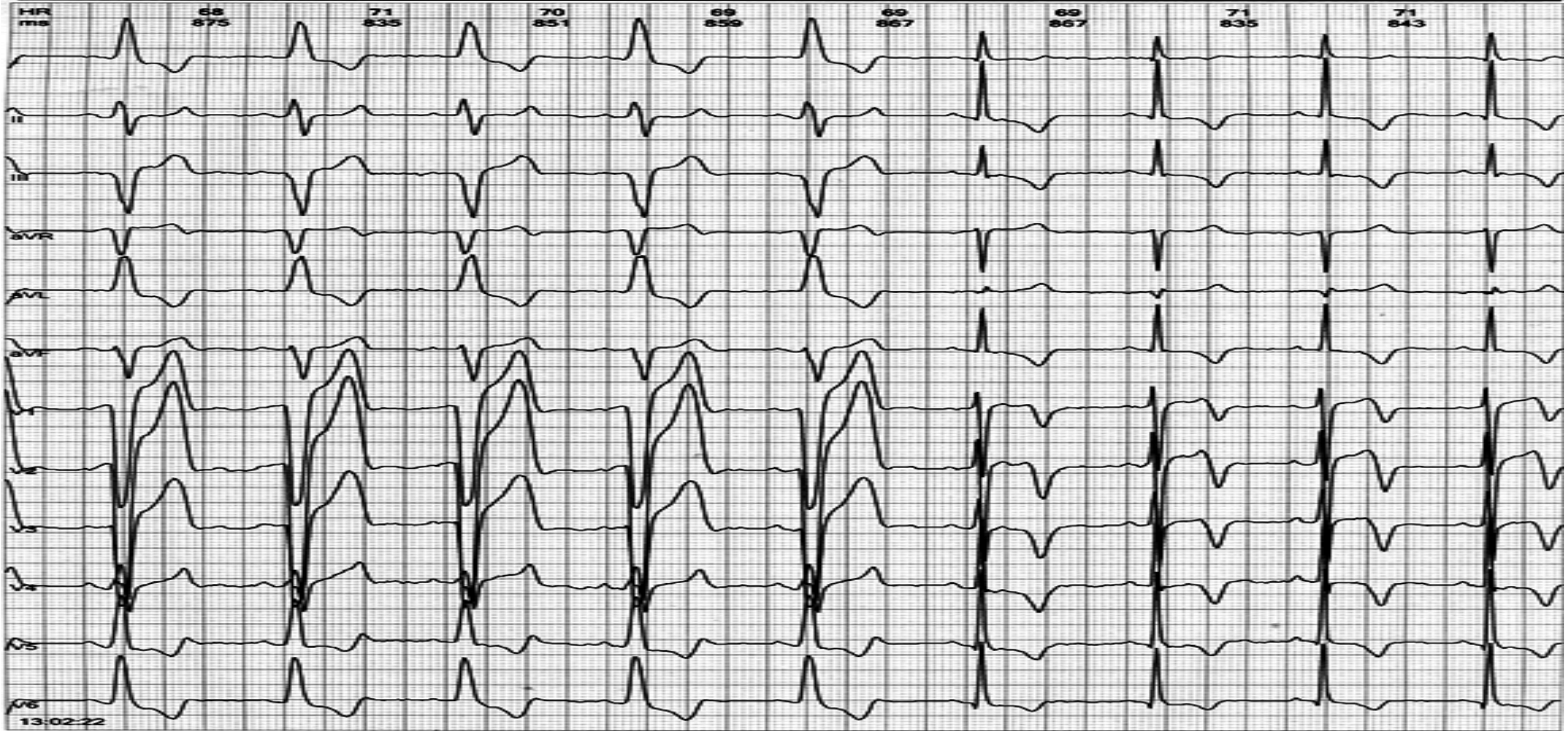
HR
ms
68
875
71
835
70
851
69
859
69
867
69
867
71
835
71
843
I
II
III
aVR
aVL
aVF
V1
V2
V3
V4
V5
V6
13:02:22

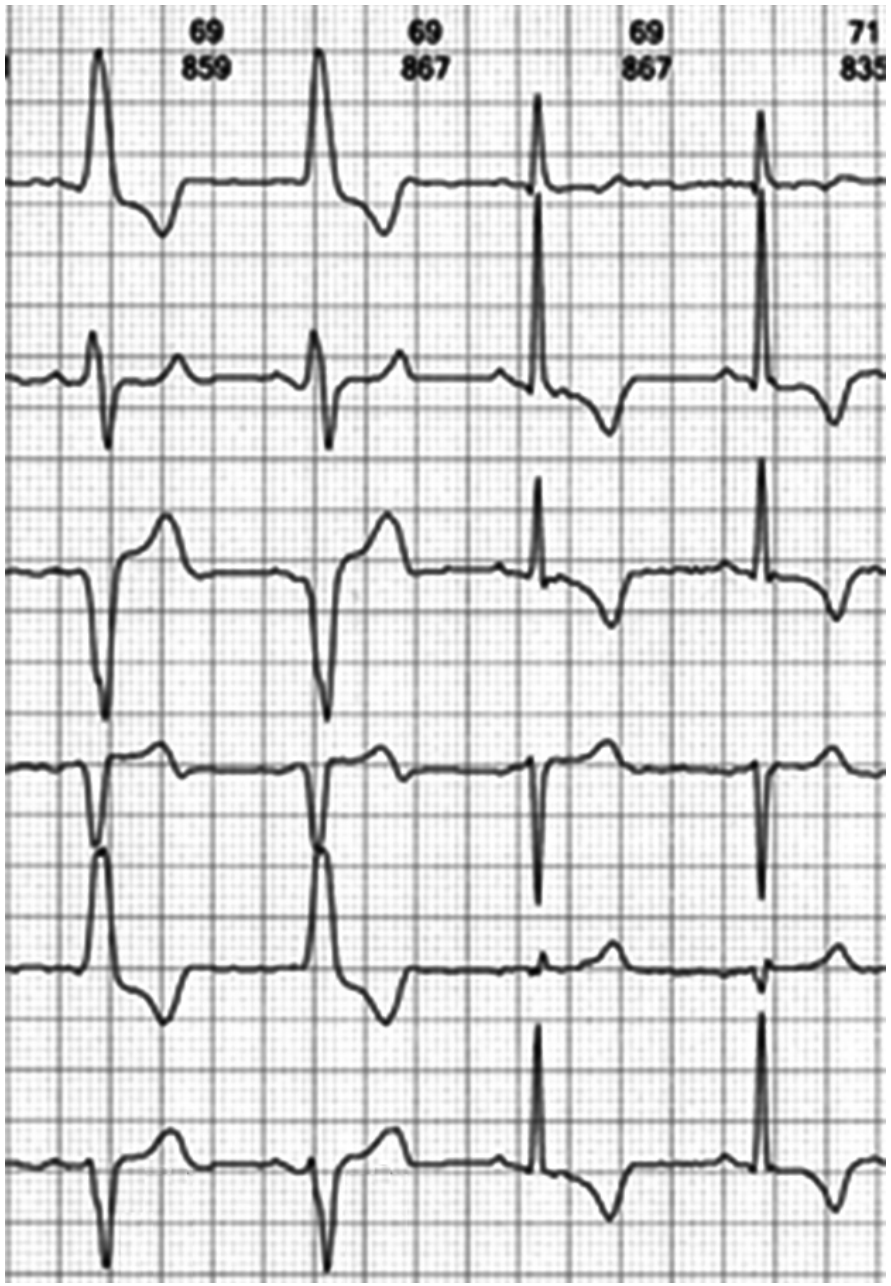
69
859
69
867
69
867
71
835

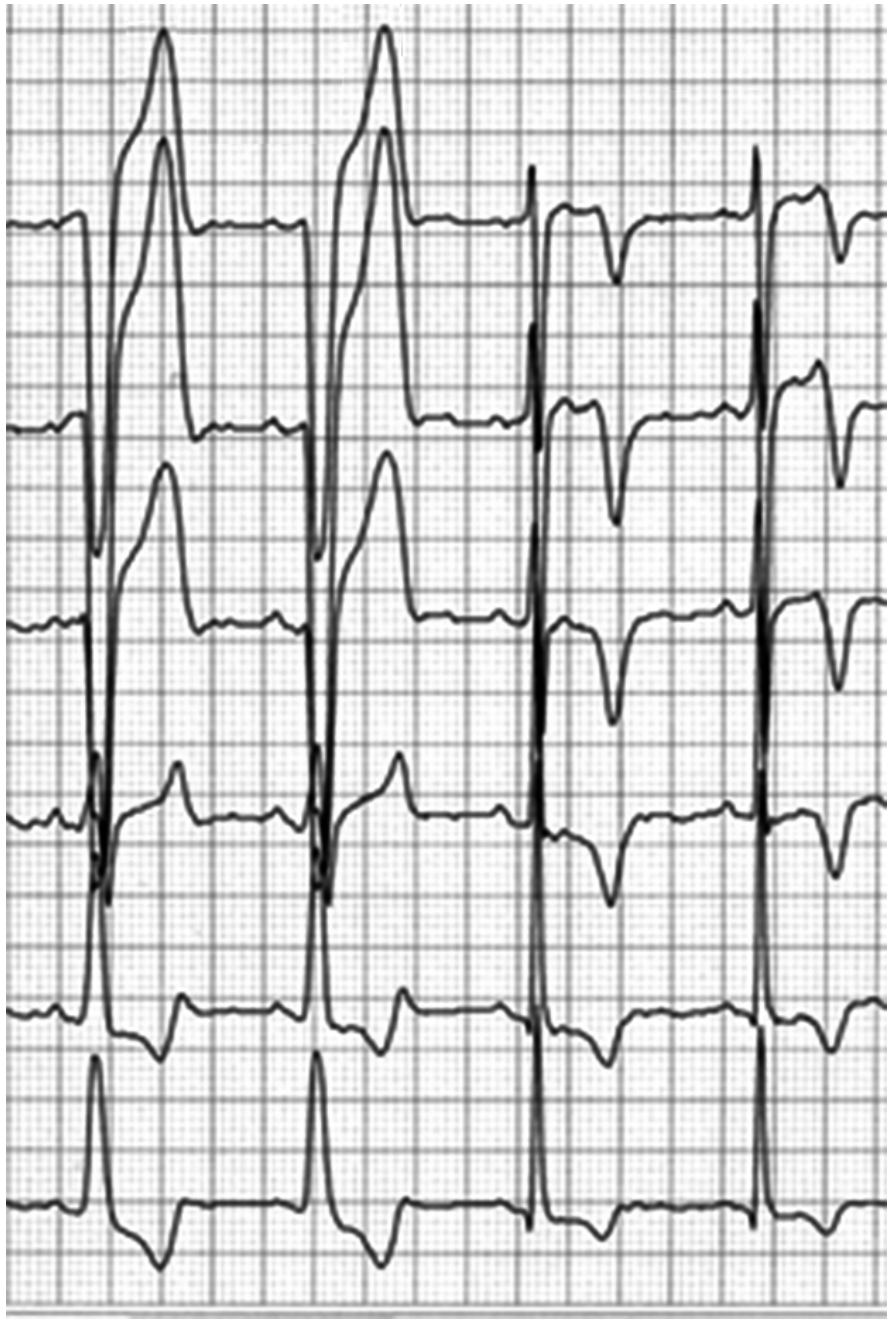

Correlación ECG/VCG en el plano frontal con (A) y sin (B) trantorno de conducción

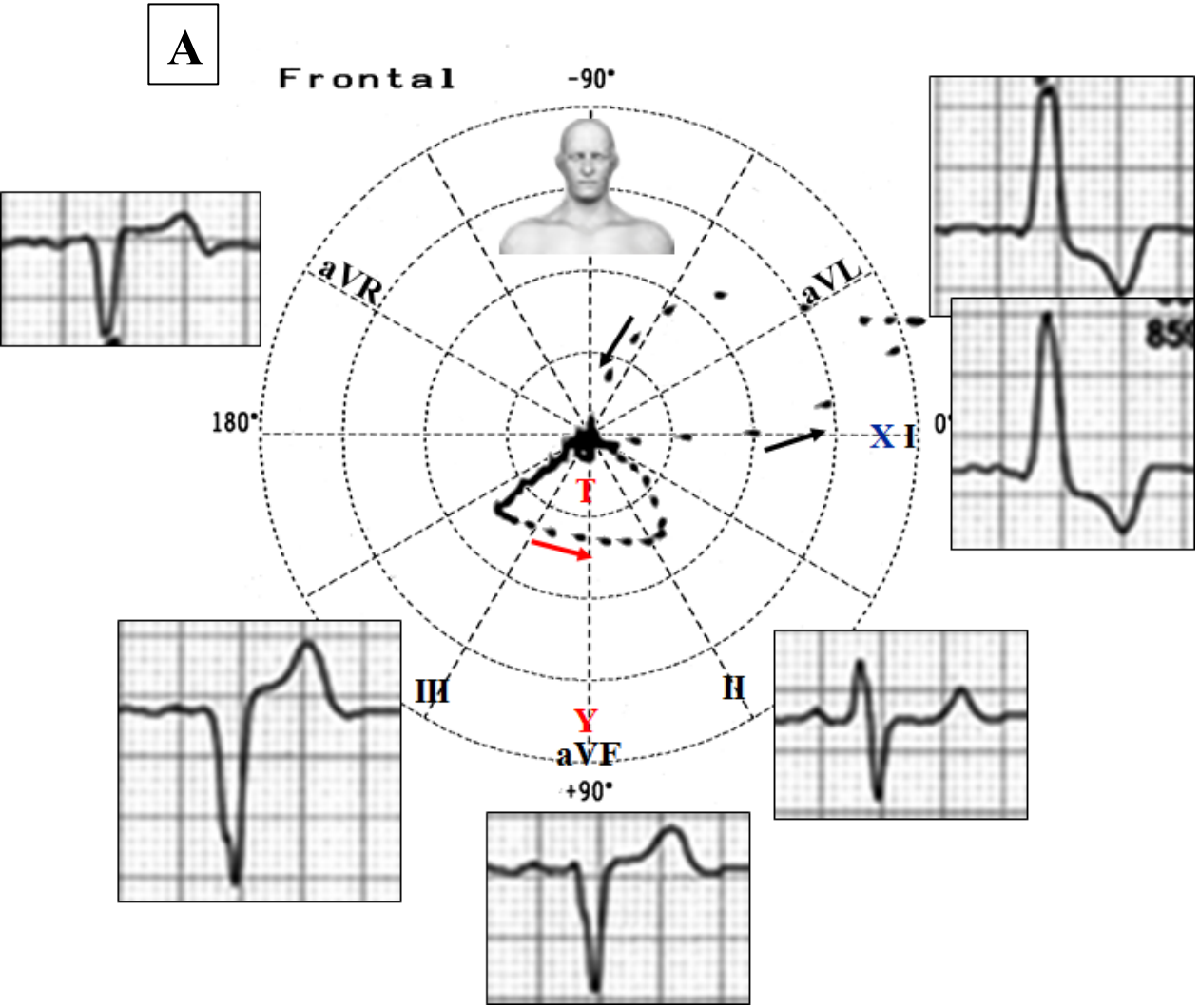

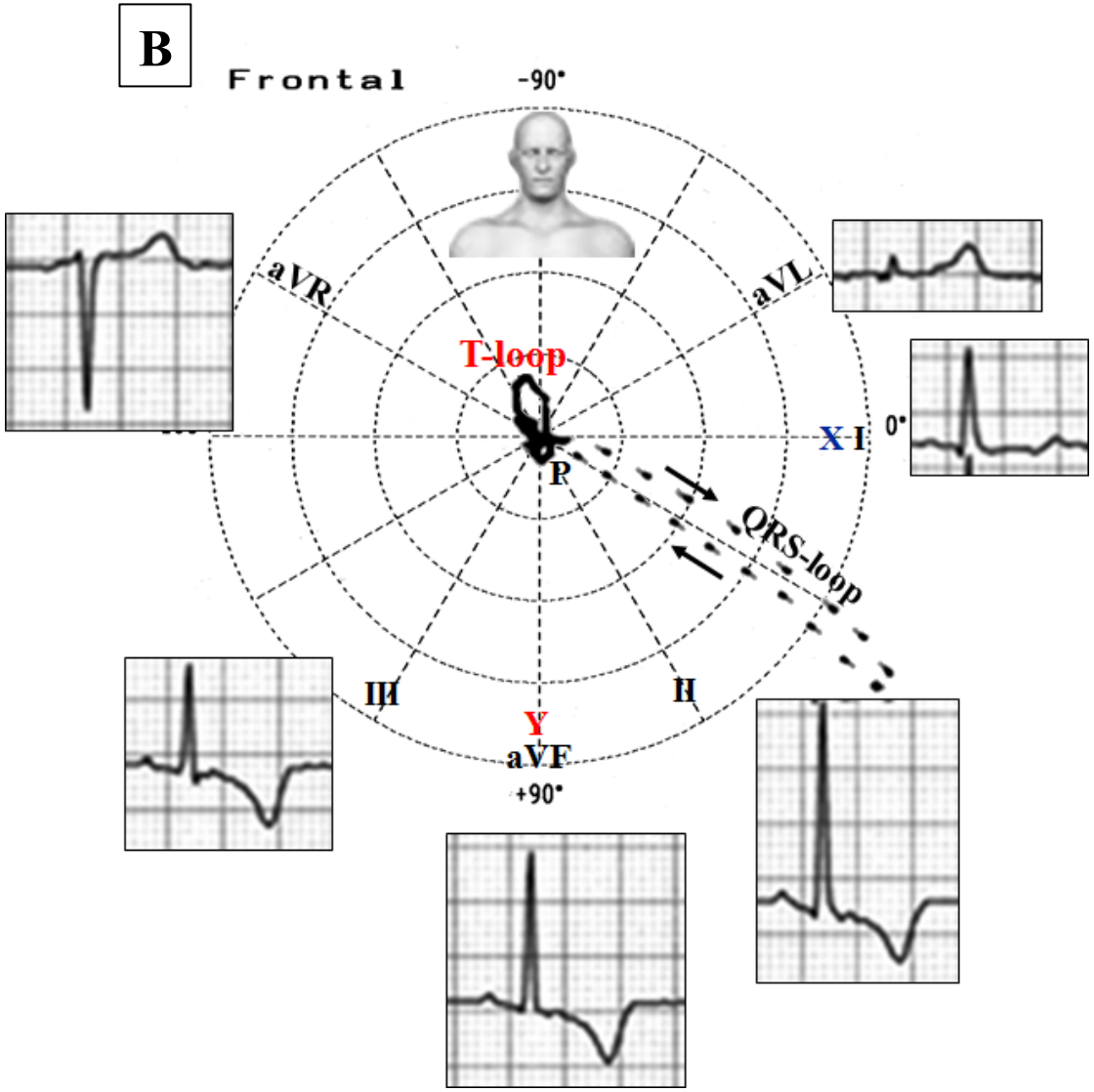

Correlación ECG/VCG en el plano horizontal con (A) y sin (B) trastorno de conducción

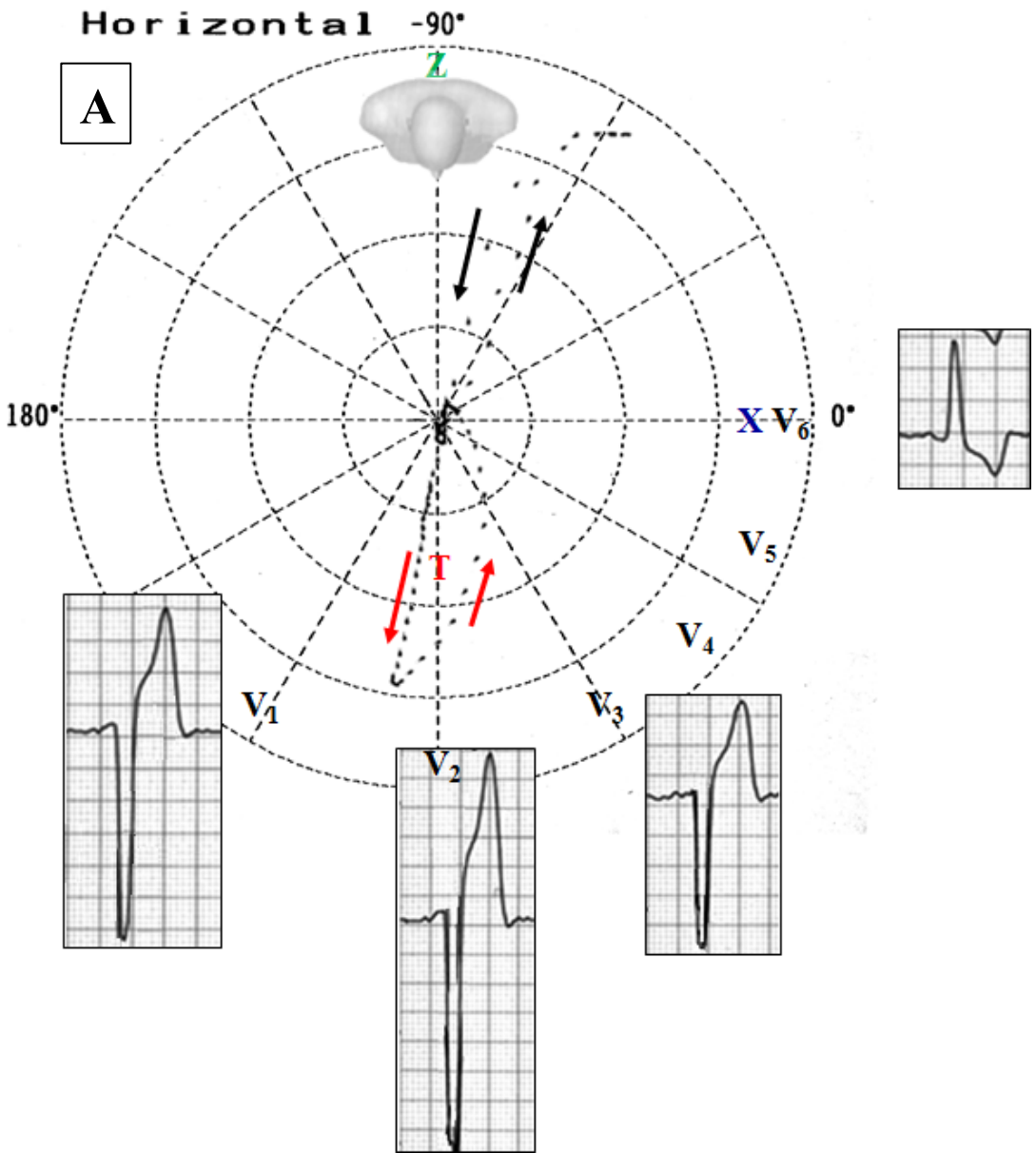

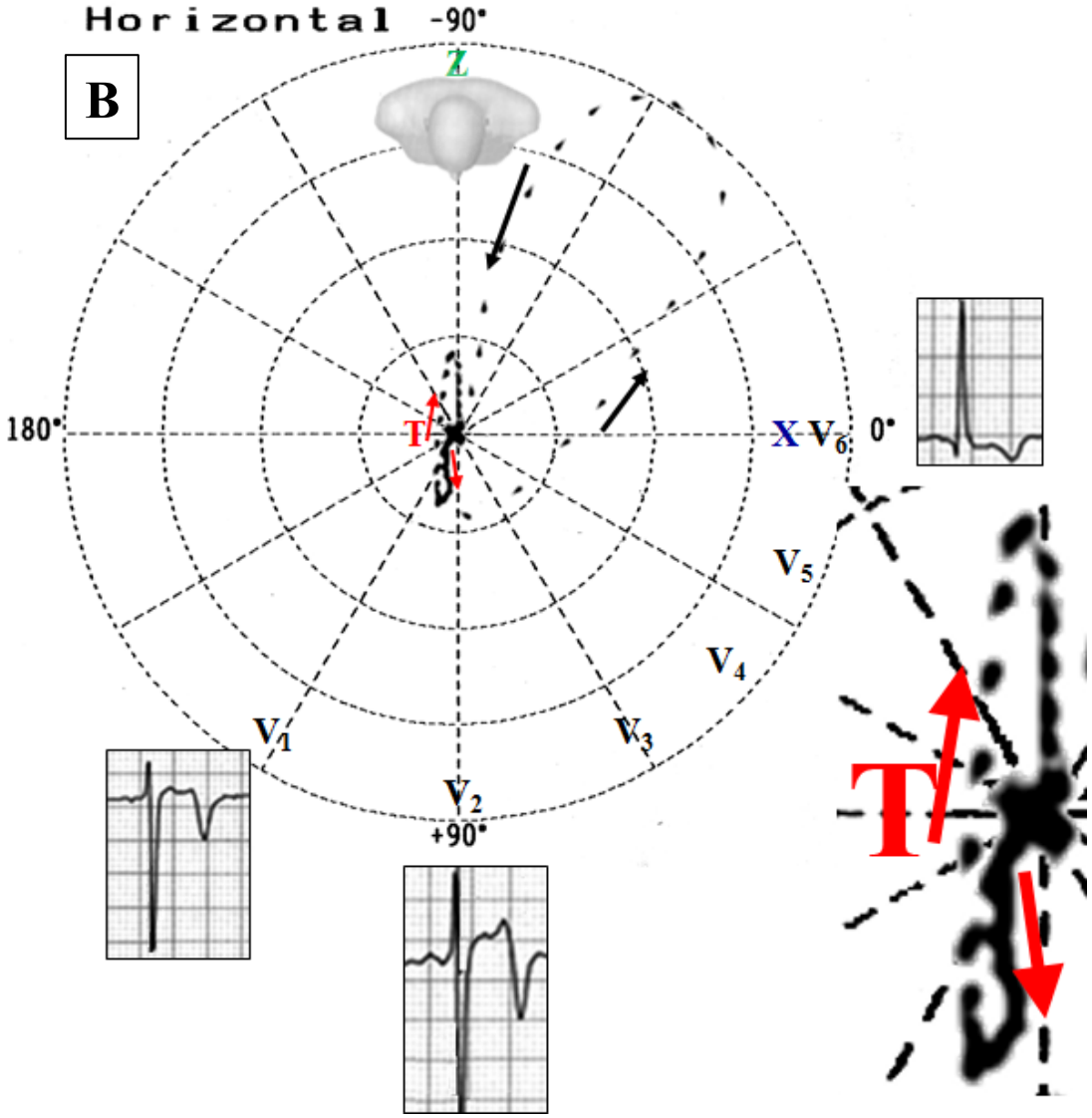

Correlación ECG/VCG en el plano sagital derecho con (A) y sin (B) trastorno de conducción

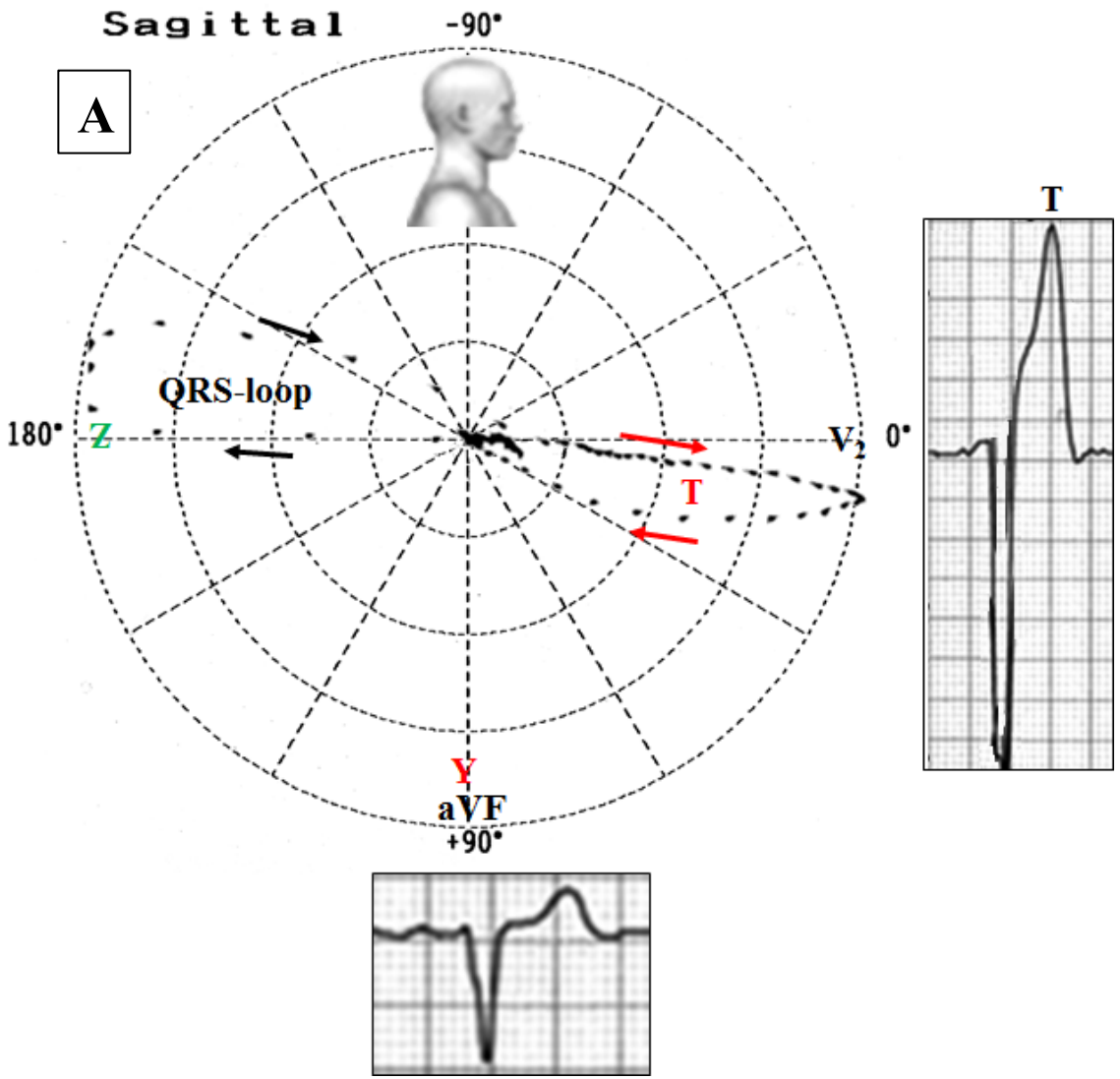

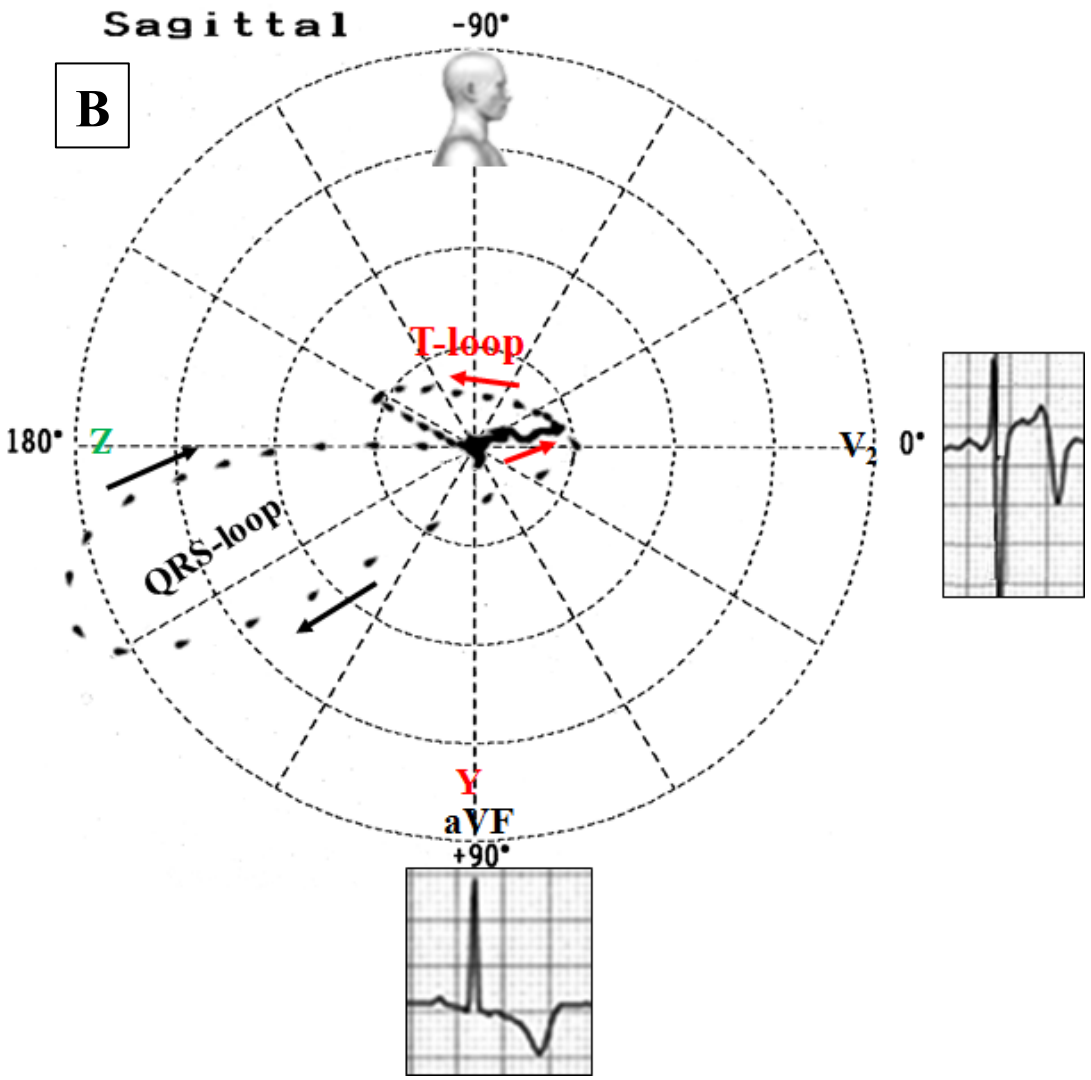

Opinión de colegas

Este paciente tiene bloqueo de rama izquierda (LBBB) intermitente. No hay mucha longitud del ciclo sinusal para medir, pero parece que el LBBB ocurre con ciclos más largos (bradicardia o bloqueo fase-4). Inicialmente, pensé que las ondas T negativas cuando se normaliza el QRS eran debido a memoria cardíaca. Sin embargo, la onda T axial es ligeramente diferente que el QRS axial durante LBBB. En memoria cardíaca hay una concordancia perfecta entre el QRS axial durante la despolarización anormal y la onda T axial cuando la despolarización se normaliza.

Por lo tanto, sospecho que hay una anormalidad intrínseca sumada a la enfermedad de conducción intermitente. Puede ser enfermedad coronaria o miocárdica.

Gracias,

Mario Gonzalez MD
Gonzalez@hmc.psu.edu
Penn State Hershey Heart and Vascular Institute
500 University Drive
Hershey, PA 17033 USA

Comentarios finales y conclusiones

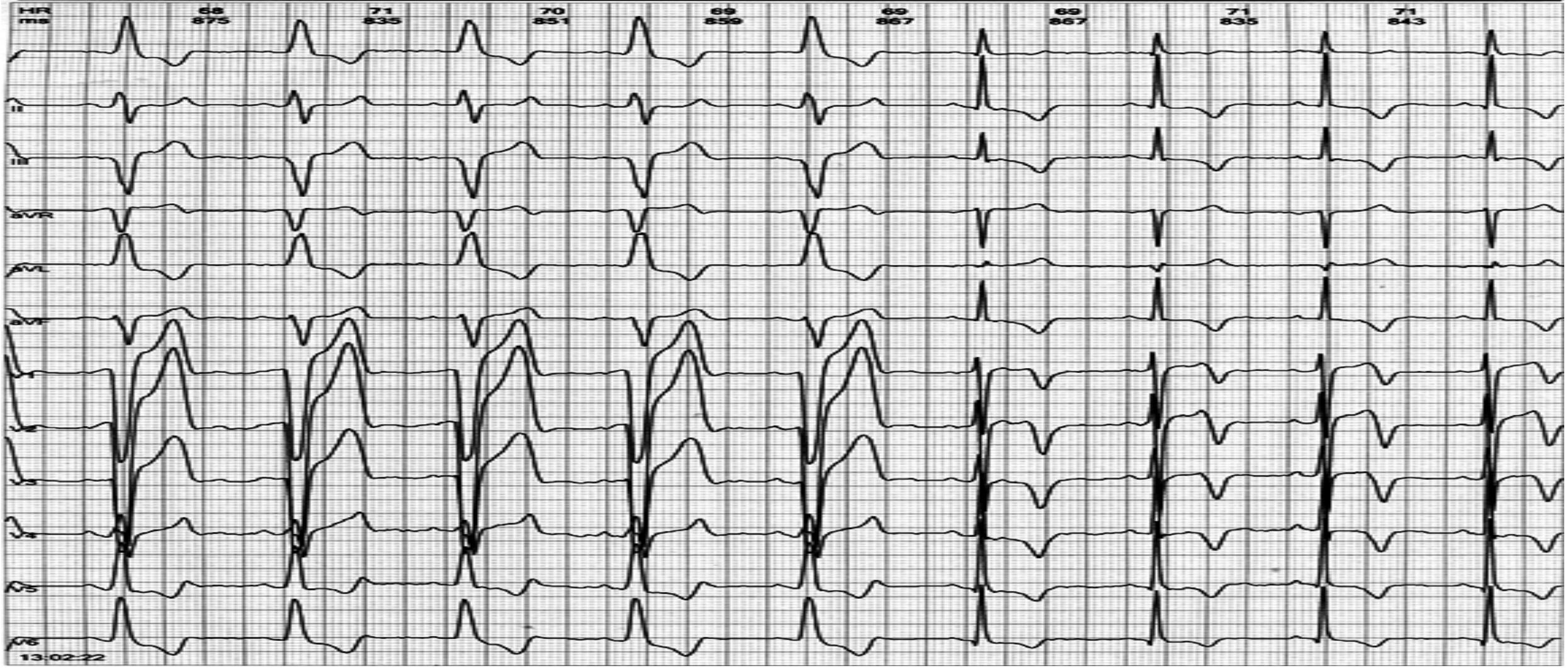

El patrón ECG de estenosis de alto grado en la arteria DA, ha probado ser un importante marcador de alto riesgo en pacientes con dolor precordial (síndrome de Wellens "síndrome de ondas T coronarias" o "síndrome de onda T de arteria DA"). Cambios ECG falsos positivos que imitan este patrón, se pueden ver en pacientes con LBBB intermitente. Este patrón ECG llamado memoria cardíaca (CM) puede imitar isquemia anterior debida a estenosis severa de arteria DA (**Kershaw 2014**) del síndrome de Wellens, caracterizado por ondas T invertidas simétricas y profundas u ondas T positivas negativas bifásicas en derivaciones V2 y V3, ocasionalmente V1, V4, V5, y V6, sumado a ST isoeléctrico o mínimamente elevado (<1 mm), sin ondas Q, ni intervalo QT prolongado o historia de dolor precordial en las últimas horas o días (patrón presente sin dolor) y marcadores cardíacos normales o levemente elevados.

Las Anormalidades en el segmento ST y onda T que resultan de cambios en la forma y/o duración de la fase de repolarización del potencial de acción (PA) transmembrana y que ocurren en ausencia de cambios en la despolarización, son referidos como anormalidades primarias de repolarización. Pueden ser localizadas o difusas y pueden ser causadas por isquemia, miocarditis, drogas, toxinas, trastornos electrolíticos (ej: alteraciones del Ca^{2+} y el K^{+}), cambios súbitos en la frecuencia cardíaca, hiperventilación, cambios en la posición del cuerpo, estimulación simpática o ablación del ganglio estrellado, y cambios en la temperatura también pueden causar anormalidades primarias de la repolarización (**Surawicz 2001,1972**).

Anormalidades en el segmento ST y onda T que ocurren como resultado directo de alteraciones en la secuencia y/o duración de la despolarización ventricular, manifestados como cambios en la forma del QRS y/o su duración, son referidos como potenciales de acción transmembrana de células individuales. Pueden deberse a gradientes en el voltaje, que son normalmente cancelados, pero se hacen manifiestos cuando los cambios en la secuencia de despolarización alteran la secuencia de repolarización. Los cambios del ST y onda T que ocurren en asociación con bloqueos de rama, preexcitación ventricular, complejos ventriculares ectópicos y rítmicos (fenómeno Chatterjee o “memoria cardíaca”).

El concepto clásico de gradiente ventricular, introducido por Wilson y cols. En 1931 (**Wilson 1931**), es de interés teórico, relativo a anormalidades de repolarización primaria versus secundaria. El gradiente ventricular en una sola derivación del ECG, es la integral de tiempo/voltaje del ECG, desde el inicio de la onda P al final de la onda U. Su contraparte espacial es el vector del gradiente ventricular, determinado desde las derivaciones ortogonales XYZ. La utilidad práctica del gradiente ventricular es diferenciar las anormalidades de repolarización primaria, de las secundarias (**Surawicz 1988**). Cuando la dirección del QRS axial es normal, una dirección anormal de la onda T axial generalmente es una indicación de anormalidad de repolarización primaria. El reconocimiento de anormalidades de repolarización secundarias usualmente es sencillo; en el BRIHH, los vectores del segmento ST y la onda T son, en general, directamente opuestos al vector medio del QRS. En BRDHH, dichas direcciones son opuestas al componente terminal del complejo QRS. En la preexcitación, los cambios en el ST-T son directamente opuestas a la onda δ del complejo QRS.
La magnitud de los cambios en el ST-T es dependiente de la magnitud de los cambios en el complejo QRS, cuando las vías de excitación cambian. Los cambios secundarios en el ST y T, asociados con conducción ventricular alterada transitoriamente, tales como las que ocurren por complejos ectópicos ventriculares o bloqueos de rama transitorios, usualmente revertidos rápidamente al patrón que previamente tenía antes del cambio en la conducción ventricular. Sin embargo, algunos cambios secundarios de la repolarización son más prolongados (horas o días), para desarrollarse o disiparse. Los cambios de la repolarización asociados con estimulación ventricular prolongada, son ejemplos del fenómeno de Chatterjee (**Chatterjee 1969**).
Anormalidades primarias y secundarias de la repolarización pueden suceder concomitantemente; la hipertrofia ventricular izquierda se asocia con cambios en la forma y duración del potencial de acción transmembrana en células ventriculares aisladas, particularmente en el endocardio (**Nordin 1989**). Estos cambios pueden contribuir a los cambios en el ST-T y son independientes de los cambios en la amplitud del QRS y la duración del complejo QRS. Las anormalidades de la repolarización, primaria o secundaria, también pueden considerarse cuando la polaridad de la onda T no cambia con los cambios en el complejo QRS. La distinción entre anormalidades de repolarización primarias y secundarias es clínicamente relevante, debido a que las primarias indican cambios en las características de la repolarización los miocitos ventriculares, mientras que las secundarias no.

Diagnóstico diferencial de la depresión del ST o inversión de la onda T

“Anormalidad secundaria de repolarización” o “cambios del ST-T secundarios”: estos son cambios en el ST-T debidos a alteraciones en la secuencia de activación ventricular; el segmento ST y onda T se mueven en la misma dirección, discordantes con el QRS. El segmento ST y onda T son directamente opuestos al QRS: esto se llama discordancia entre el completo QRS y las anormalidades del ST-T:

- Cambios del ST-T vistos en los BRIHH: generalmente la polaridad del ST-T es opuesta a la deflexión mayor o terminal del QRS. En el caso de BRIHH, la derivación precordial izquierda muestra ondas T y ST opuestas a la onda R (A). En el caso de BRDHH, el ST y T son directamente opuestos a la porción terminal del QRS, ej. La parte deformada del QRS por la anormalidad de conducción (B).

LBBB

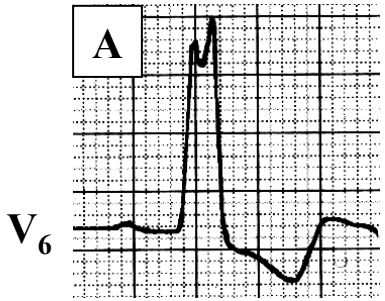

RBBB

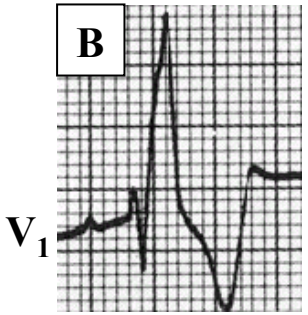

- Cambios del ST-T en casos de hipertrofia ventricular izquierda (LVH) e derecha (RVH), desde que el complejo QRS es verticalmente positivo en las derivaciones izquierdas I, aVL, V5 y V6, el segmento ST está característicamente deprimido y la onda T está invertida en esas derivaciones por LVH y viceversa para RVH en las precordiales derechas.

Observación: HVI y HVD no siempre se asocian con anormalidades del ST-T, pero cuando están presentes, correlacionan hipertrofia severa o disfunción ventricular sistólica, y se ha llamado “*strain pattern*”. Además, cuando estas características morfológicas son consistentes con anormalidades secundarias, no descartan isquemia en un paciente con angina

LVH

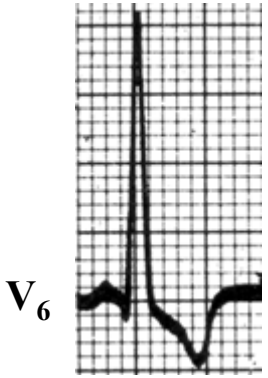

Strain pattern

RVH

Strain pattern

Los cambios en el ST-T visto en casos de HVD o BRDHH, las ondas T son característicamente invertidas en las derivaciones precordiales derechas V1, V2 y V3

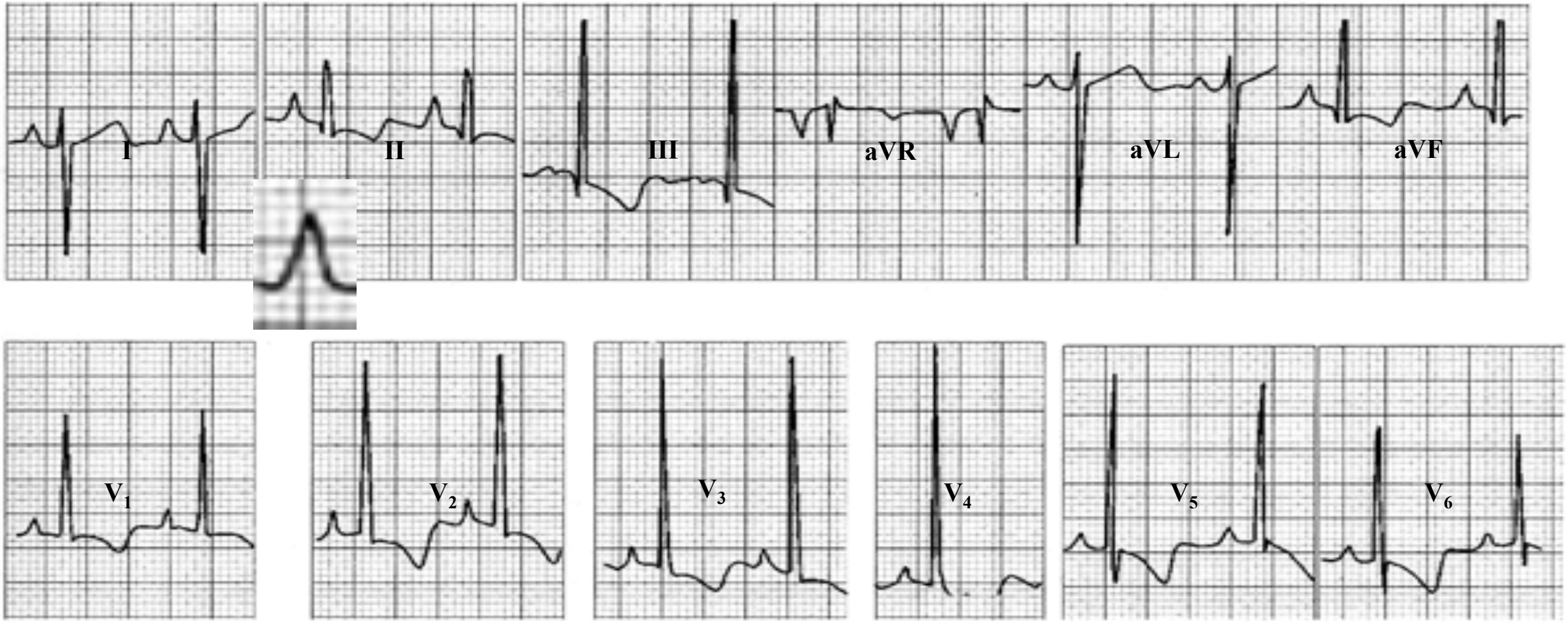

Diagnóstico clínico: estenosis pulmonar severa

Diagnótico ECG: Agrandamiento auricular derecho: voltaje de onda P=4 mm en II y ondas P prominentes en derivaciones precordiales derechas. Patrón HVD severo: angulo QRS +115º, patrón rS en I y aVL, onda R pura de V_1 a V_3 con segmento ST y onda T negativas de V_1 a V_6. Rotación horaria marcada, sin zona de transición en derivaciones precordiales.

- Cambios del ST-T en bloqueos fasciculares
- Cambios del ST-T en trastornos inespecíficos de la conducción intraventricular

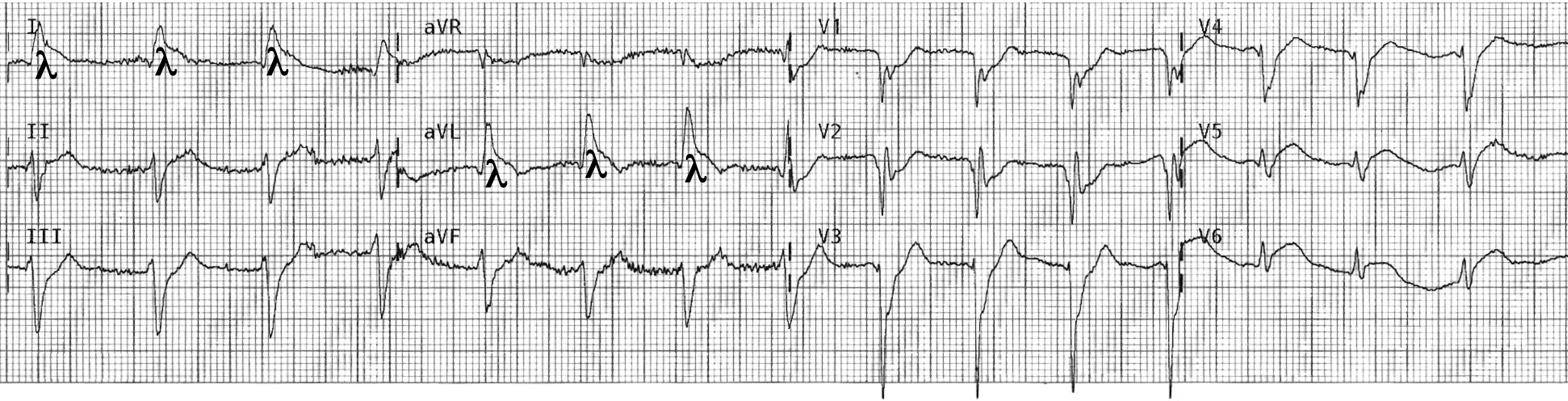

Ritmo regular con ondas P no discernibles claramente, frecuencia cardíaca cercada a 90 lpm, complejo QRS ancho con morfología atípica o bizarra, especialmente en las derivaciones precordiales derechas. ¿Es supraventricular? ¿BRIHH atípico? ¿o trastorno no específico de la conducción intraventricular?. A pesar del tipo de trastorno de conducción presente (aún si es un ritmo idioventricular acelerado), sabemos que la despolarización es anormal. Hay discordancia de las ondas ST/T en la mayoría del ECG de 12 derivaciones y posee patrón de onda lambda (λ) en I y aVL. Este patrón es marcador de muerte súbita cardíaca en el patrón de síndrome de Brugada atípico y en el escenario de enfermedad coronaria. Aquí podemos ver elevación significativa del ST concordante (en la misma dirección) con la mayoría de los complejos QRS. También es concordante con la onda terminal (última) del complejo QRS. Las derivaciones I y aVL muestran ondas Q iniciales patológicas. Las derivaciones inferiores III y aVF muestran imagenes en espejo de I y aVL. Adicionalmente, las derivaciones precordiales derechas muestran depresión del ST (criterio de Sgarbossa). Finalmente, V5 y V6 muestran elevación del ST (STSE). Este paciente tuvo Muerte Súbita cardíaca sin posibilidad de resucitación.

- Cambios del ST-T en la prexcitación del síndrome de WPW

Criterio electro-vectocardiográfico para preexcitación tipo WPW.

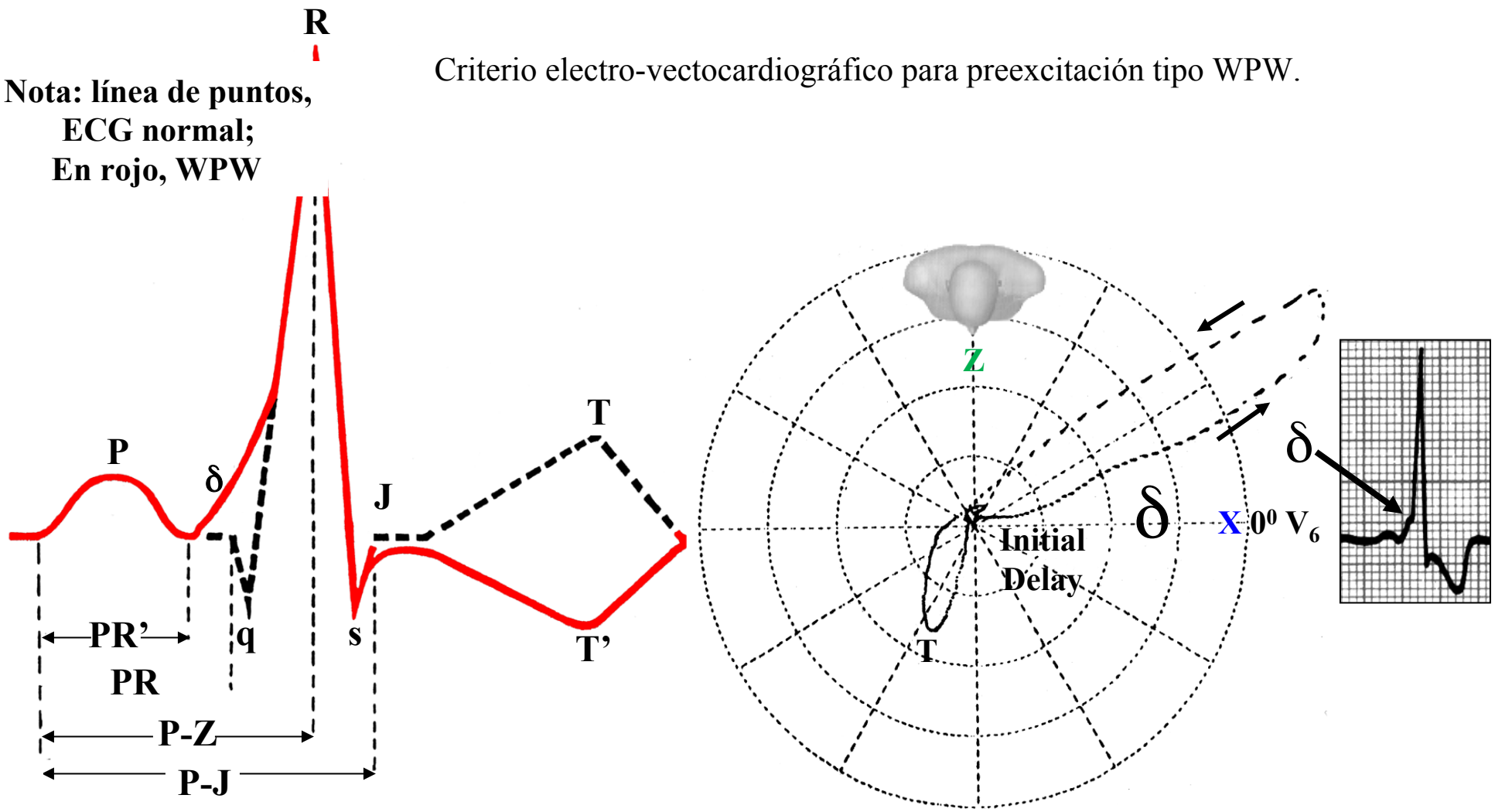

PRi o PQ: desde el inicio de P hasta el inicio del QRS. Representa el tiempo que el estímulo demora desde el nodo sinusal hasta alcanzar los ventrículos: 120 a 200 mseg.

PZ: distancia entre el inicio de la onda P hasta el pico de R: 150 a 230 mseg.

PJ: distancia entre la el inicio de la onda P hasta el punto j: 180 a 260 mseg.

- Cambios en el ST-T en extrasístoles ventriculares, arritmias ventriculares y latidos estimulados

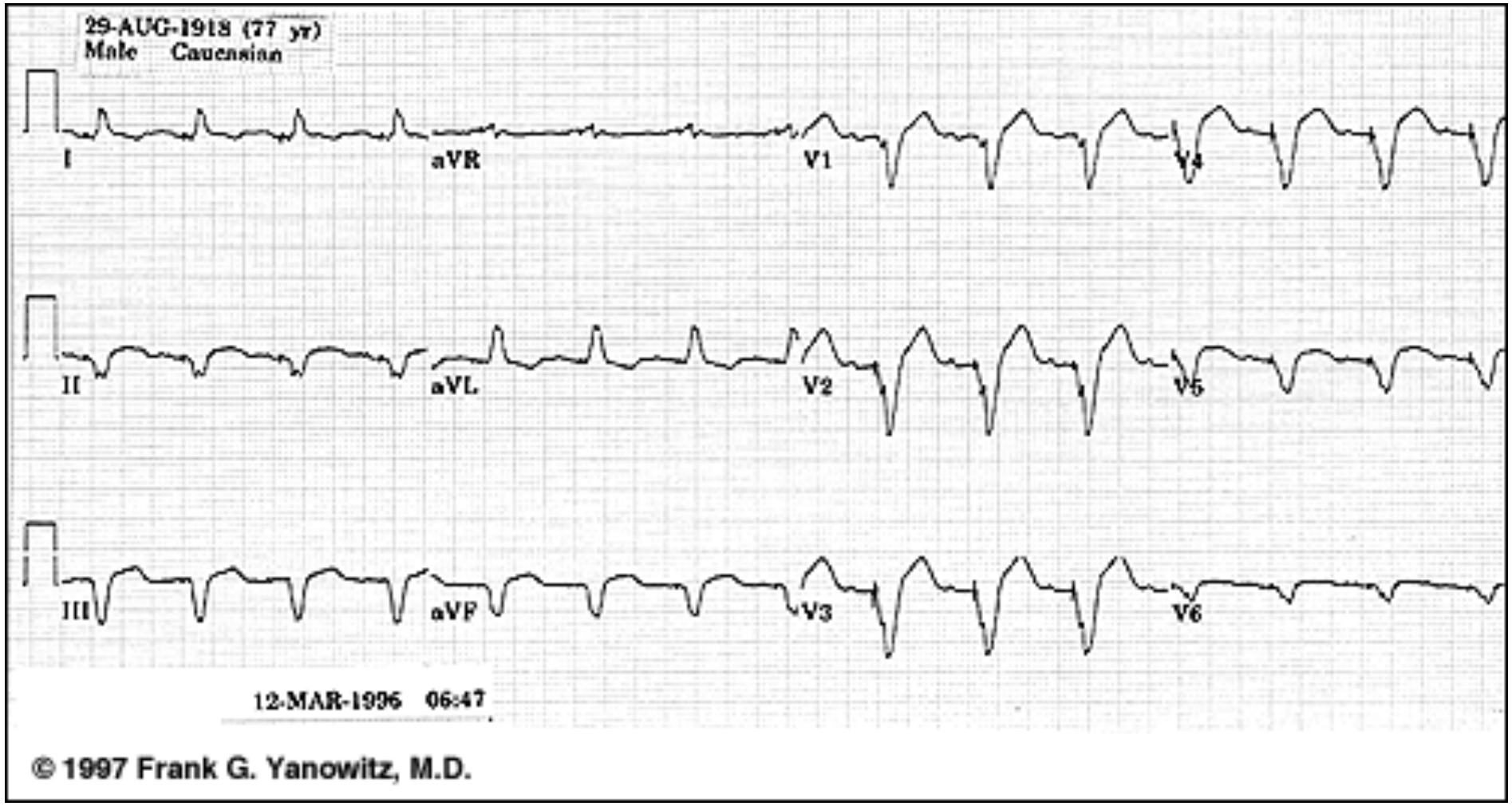

Ritmo de marcapasos ventricular – KH

Frank G.Yanowitz, M.D.

Nótese las espigas pequeñas de marcapasos previas al complejo QRS en la mayoría de las derivaciones. Además, el complejo QRS en V1 exhibe morfología ectópica ventricular: enlentecimiento o *notch* al inicio de la onda S, y una demora >60 mseg desde el inicio del QRS hasta el nadir de la onda S.

Anormalidades primarias del ST-T: cambios del ST-T independientes de los cambios en la activación ventricular y que pueden ser el resultado de procesos segmentarios patológicos que afectan la repolarización ventricular:

Drug effects (e.g., digoxin, amiodarone, etc)

La modificación más temprana de los digitálicos en el ECG o "acción digitálica" son:

- Intervalo PR prolongado.
- Segmento ST : convexidad superior ("en cuchara") y acortamiento por acortamiento de las fases 2 y 3 del potencial de acción
- Acortamiento del intervalo QT y QTc : principal causa de QT corto adquirido;
- Aplanamiento de la onda T con su porción terminal espiculada en el 10% de los casos. Inversión simétrica de la onda T (onda T pseudo-isquémica)
- Onda U prominente.

Forma espiculada en la porción terminal de la onda T

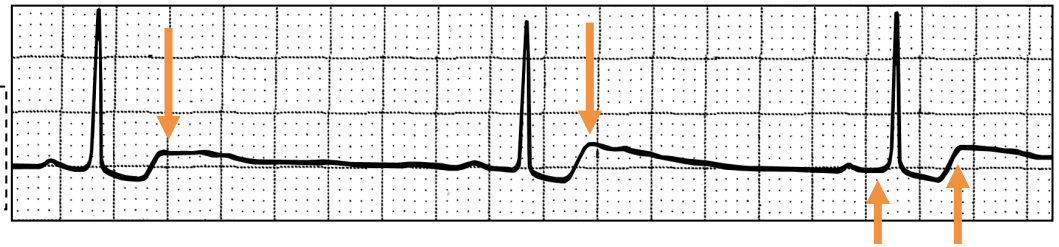

Acortamiento del intervalo QTc

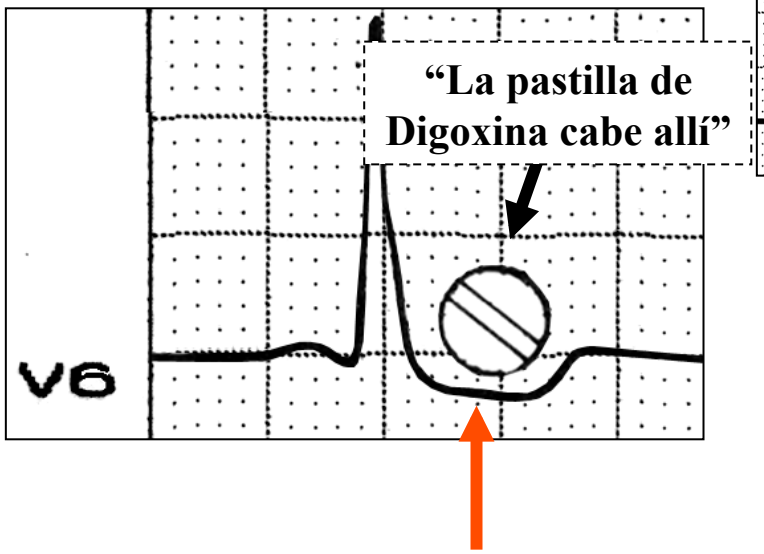

Segmento ST "en cuchara"

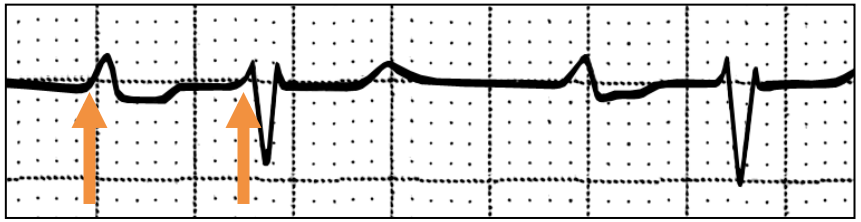

Intervalo PR prolongado

QT largo secundario o iatrogénico por amiodarona

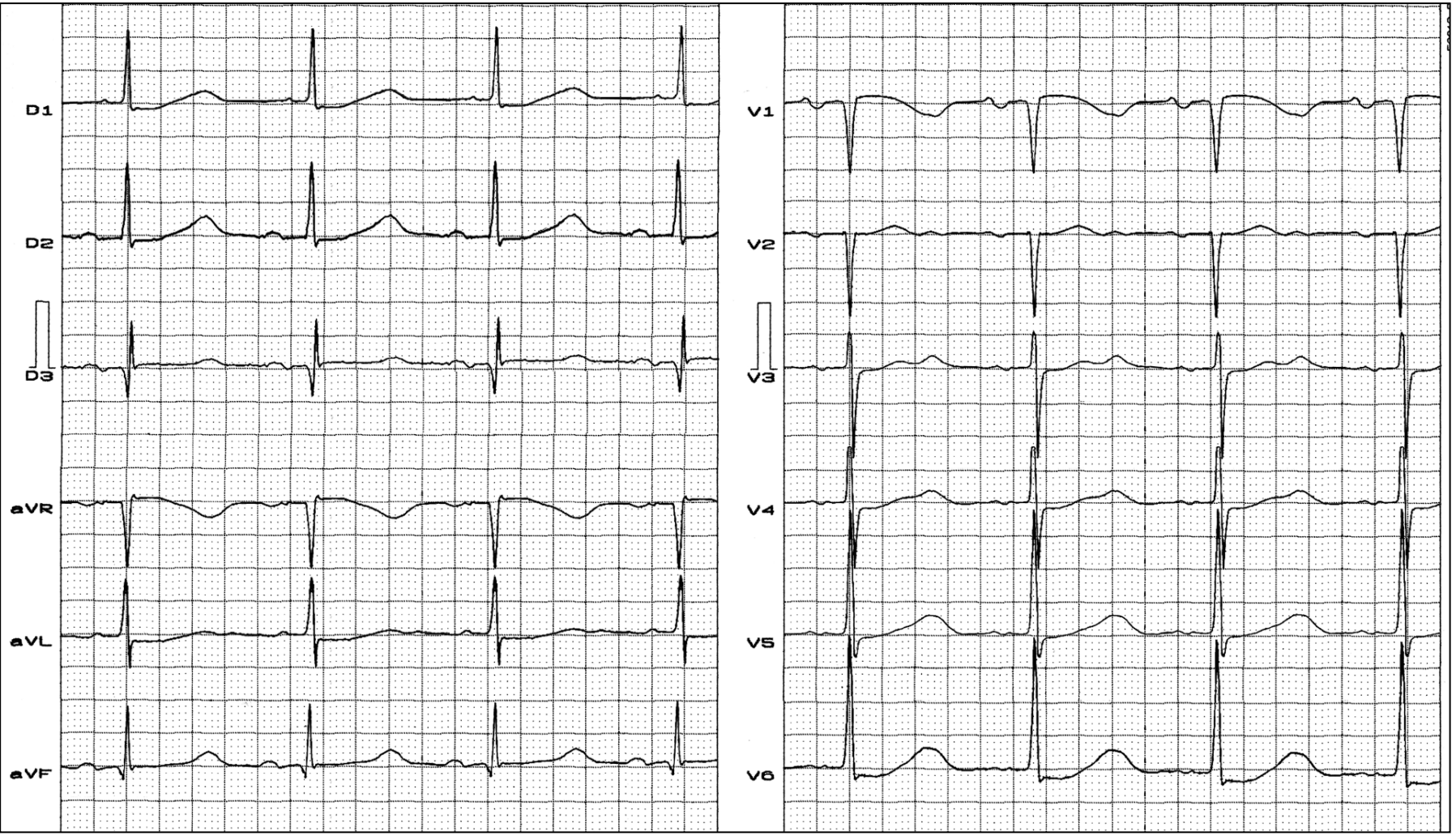

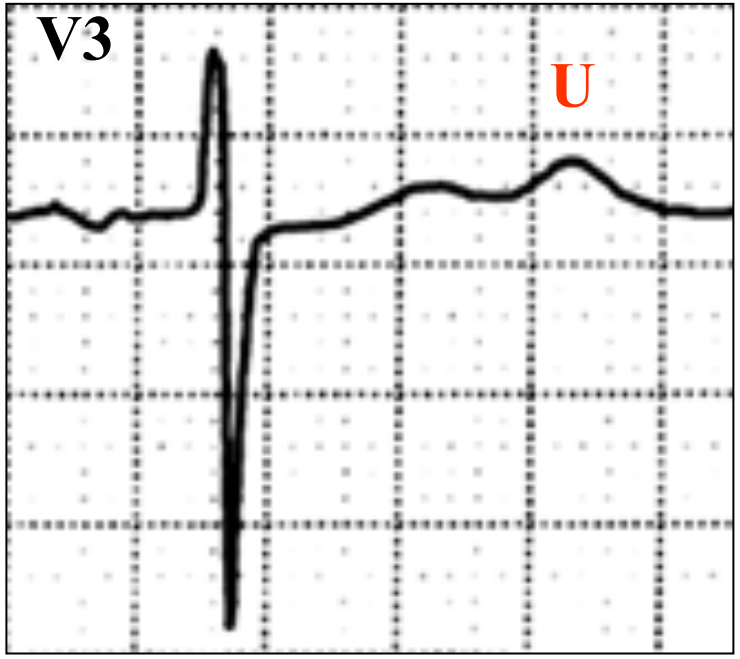

LAE; intervalo PR=190 ms; QRS=104 ms; QT=largo, 520 ms; QT + U=716 ms; ondas T y U difíciles de diferenciar; *notch* entre el final de la onda T y el inicio de la onda U.

Anormalidad electrolítica: hipokalemia

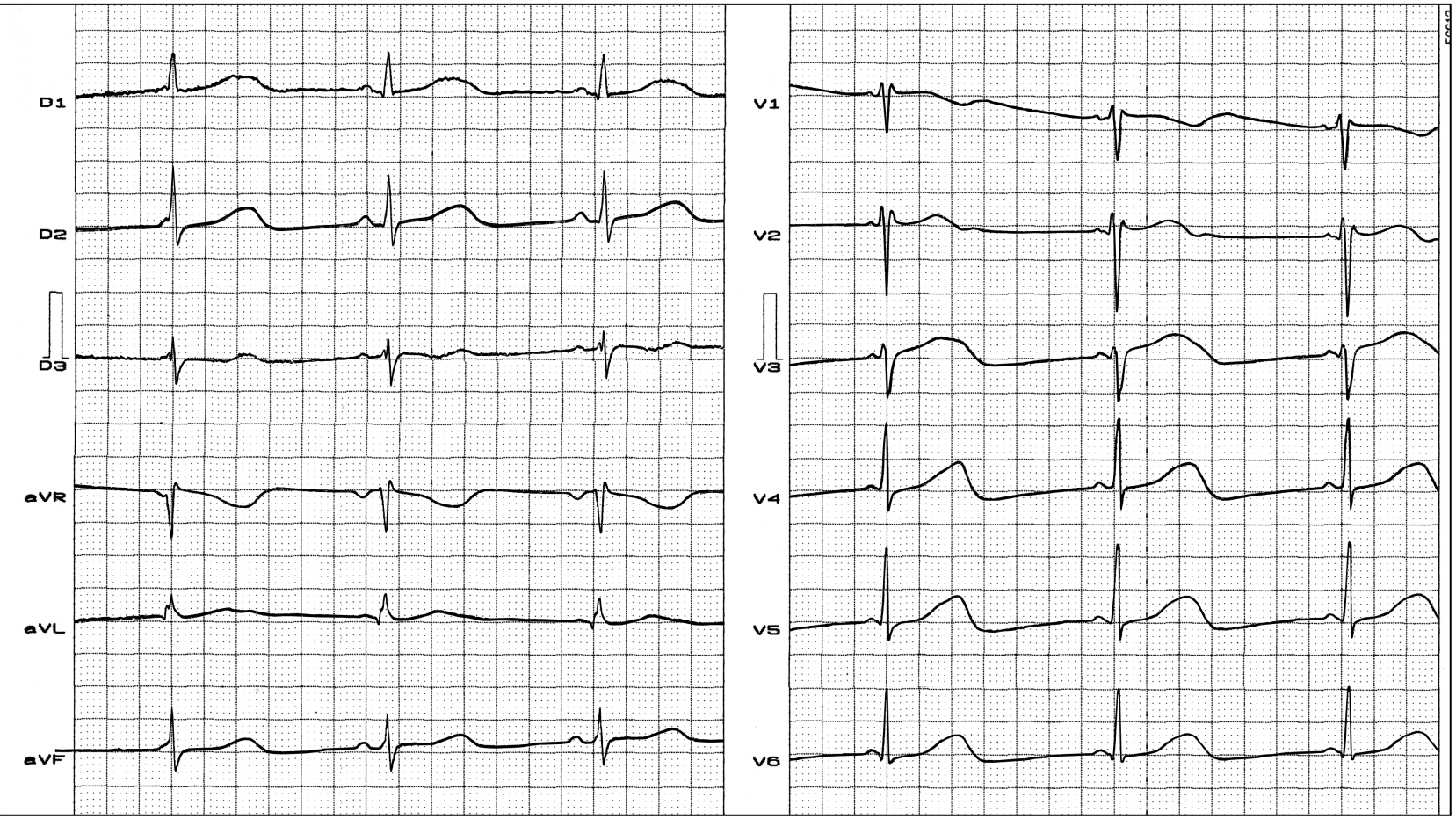

Diagnóstico clínico: hipopotasemia

Diagnóstico ECG : disociación AV isorrítmica, FC: 42 lpm, bloqueo incompleto de rama derecha, fusión total de ondas T y U, intervalo QT prolongado (U) =620 ms, intervalo QTc (U) : 521 ms.

Relación T/U ≤ 1 en II y/o V_3

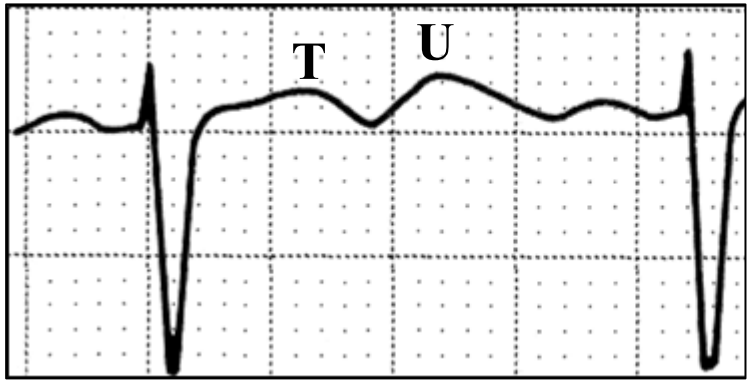

Onda U > 0.5 mm en II o > 1 mm en V_3

- Infradesnivel del ST gradual ≥ 0.5 mm en II o desde V_1 a V_3.
- Disminución de la amplitud de la onda T (onda T plana).
- Inversión posible de la onda T
- Onda U prominente
- Prolongación intervalo QTc.
- Acción digital

Depresión ST, onda T invertida, onda U prominente, prolongación del QT: hypokalemia

Efectos neurogénicos (e.g., QT prolongado por hemorragia subaracnoidea)

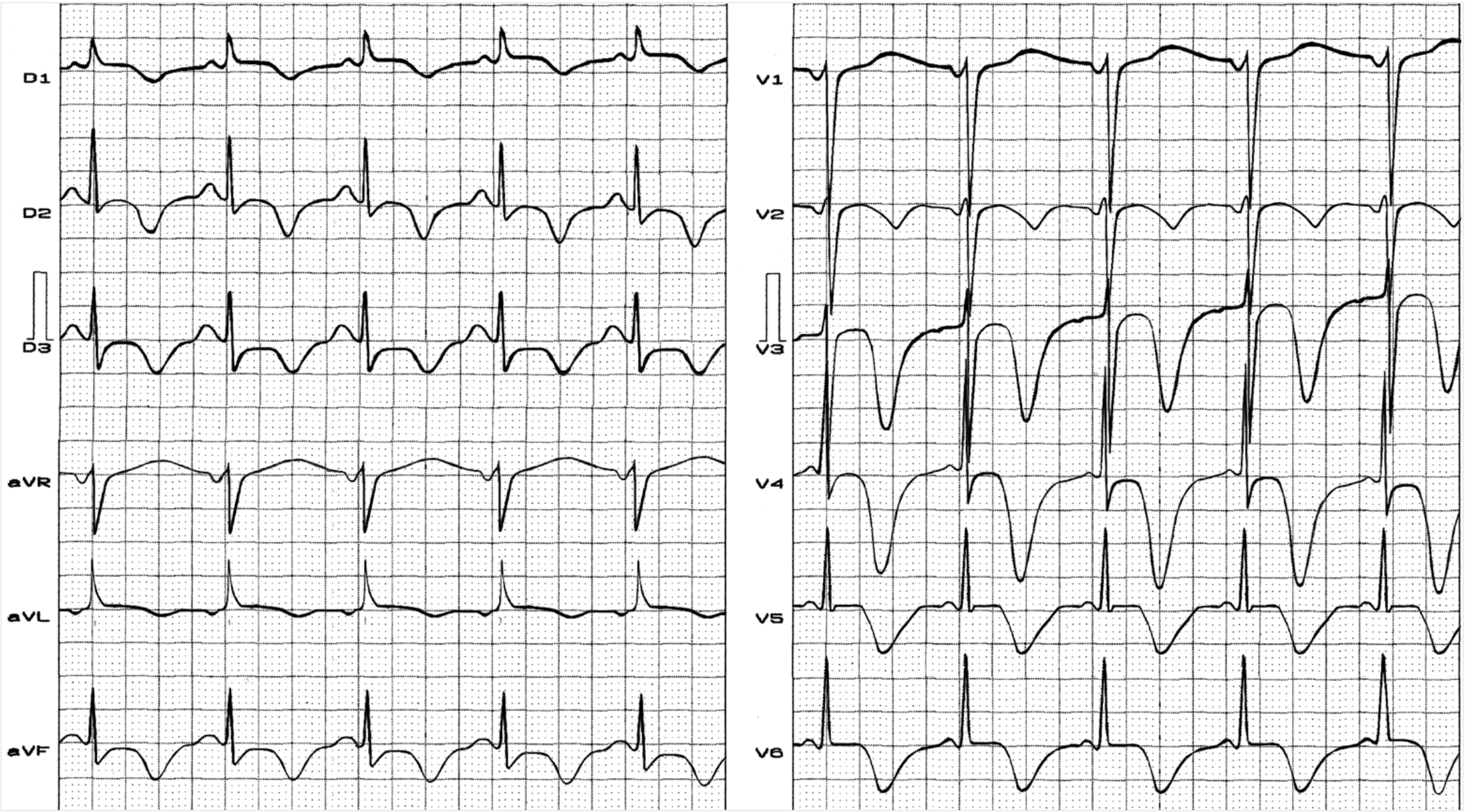

Diagnóstico clínico: Sangrado subaracnoideo.
Diagnóstico ECG: Intervalo QT prolongado, ondas T anchas e invertidas: “ondas T gigantes”

Miocardiopatía hipertrófica (MCH) apical

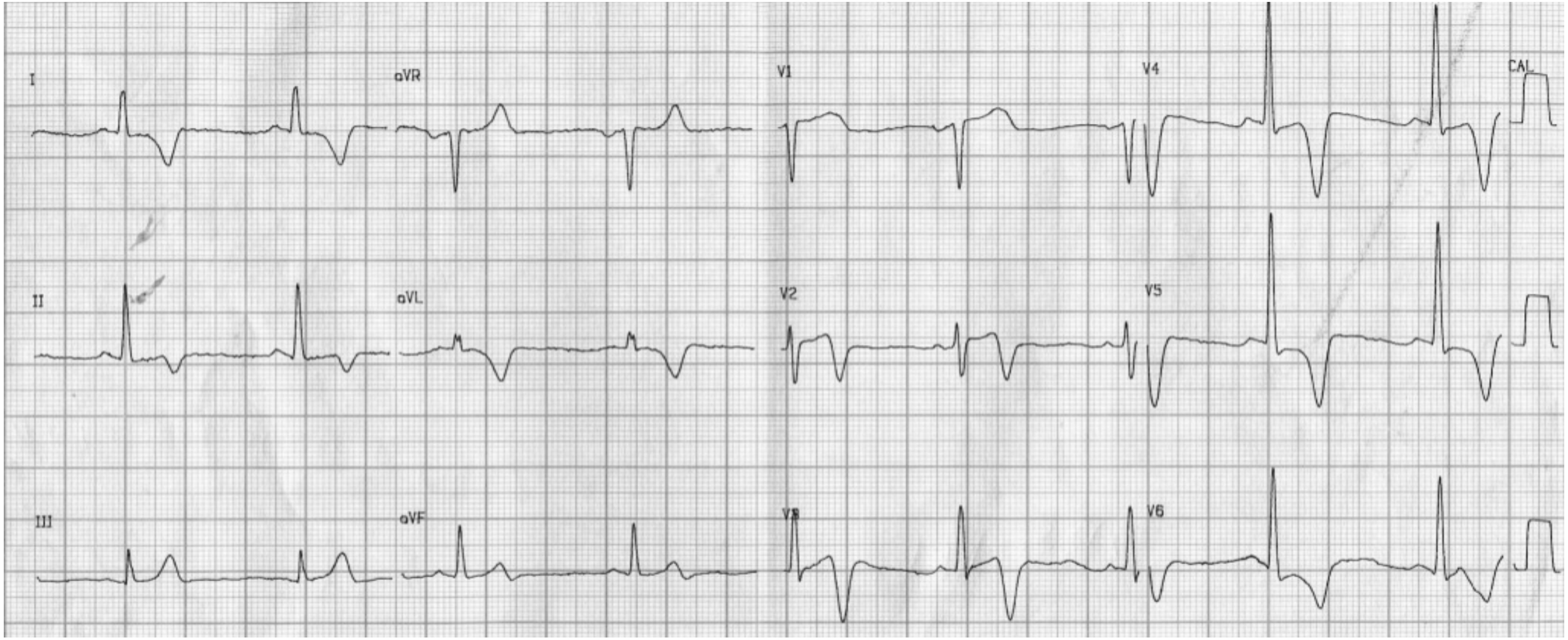

ECG con ondas T gigantes en derivaciones precordiales, ≥ 1.0 mV (10 mm). El vector del ST-T posterior y hacia la derecha es responsable de la característica onda T negativa gigante (>10mm) en las derivaciones del plano horizontal desde V2 a V6, y I, II y aVL.

Tres hipótesis intentan explicar estas ondas T negativas: 1) isquemia apical subendocárdica; 2) desorden apical celular; 3) mayor duración del potencial de acción en células hipertrofiadas, condicionando el área hacia una lenta repolarización.

La prevalencia en el mundo occidental de este tipo de MCH es aproximadamente 0,02% y constituye 8% de los casos de la entidad. En Japón, las formas apicales de MCH constituyen el 25% de las MCH.

Ventriculograma izquierdo en MCH apical

El ”az de espadas ”, signo patognomónico en el ventriculograma izquierdo (**Olearczyk 2008**).

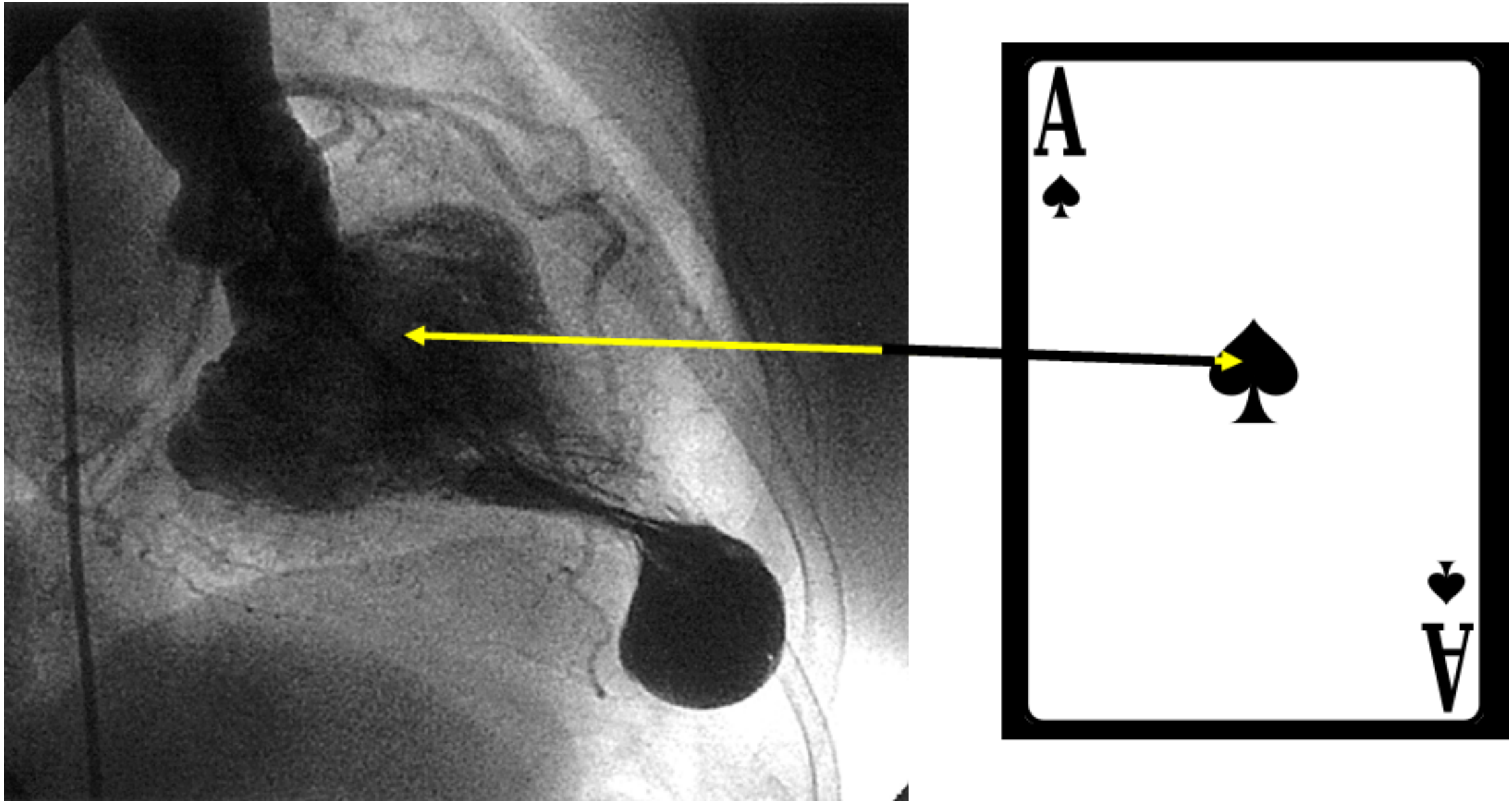

En la miocardiopatía “Takotsubo”, “octopus trap”, síndrome de baloneamiento apical transitorio, miocardiopatía de baloneamiento apical, miocardiopatía por estrés, Sindrome-Gebrochenes-Herz, síndrome de corazón roto o cardiopatía por estres simple, se observa con frecuencia abombamiento del ápex ventricular izquierdo con hipercontractilidad basal del ventrículo izquierdo. Se ha ganado el sello el abombamiento del ápex con función sistólica conservada en la base. Resumen de los criterios diagnósticos en ECG: ausencia de elevación del ST en V1, ausencia de cambios recíprocos en derivaciones inferiores, elevación del segmento ST en derivaciones inferiores, especialmente en II, elevación del ST en V4-6 ÷ V1-3 ≥1 mm, depresión del segmento ST en aVR, ondas T negativas profundas asociadas a prolongación del QTc.

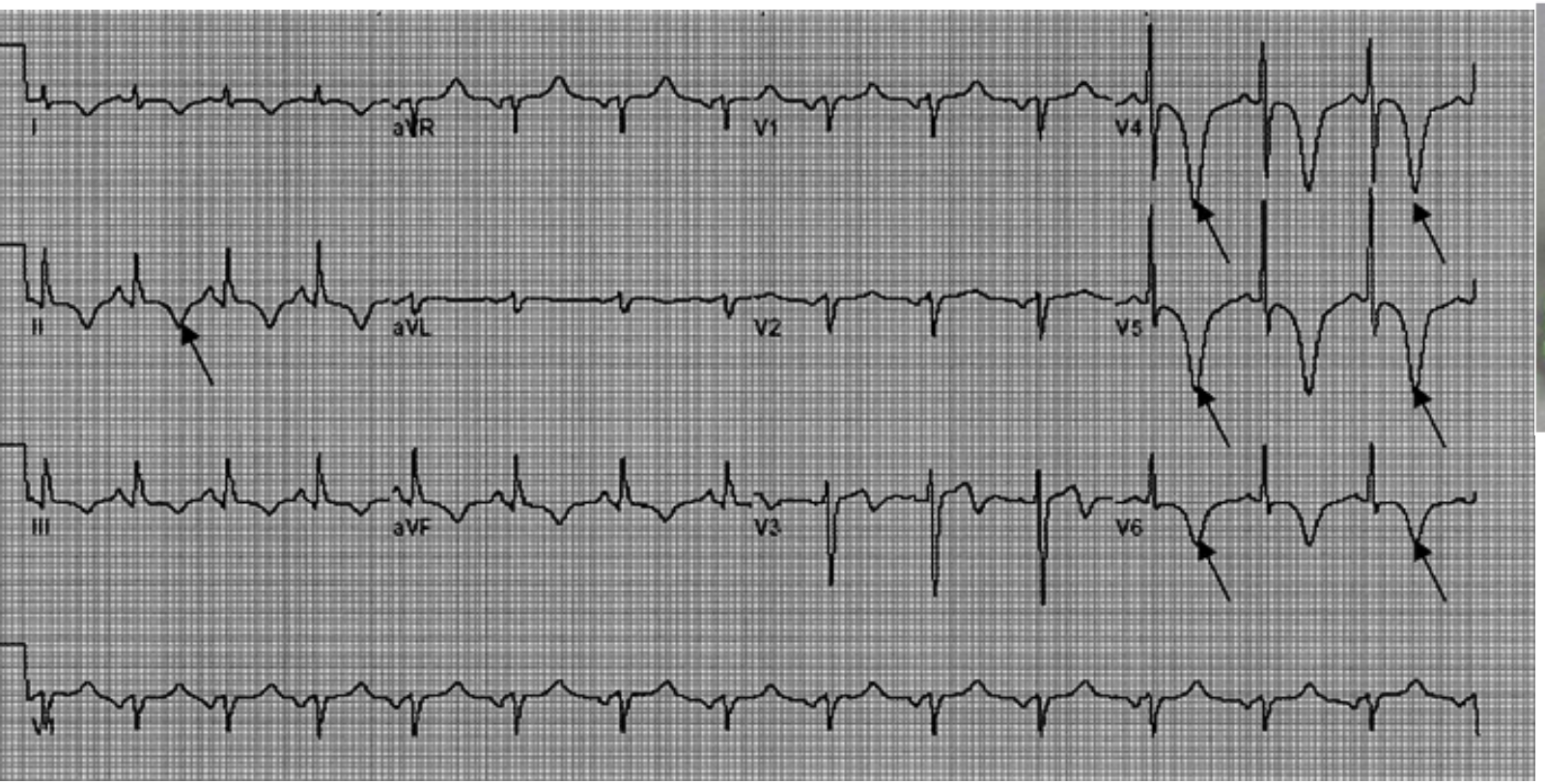

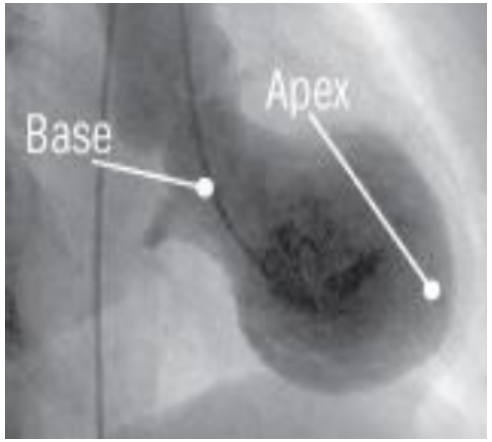

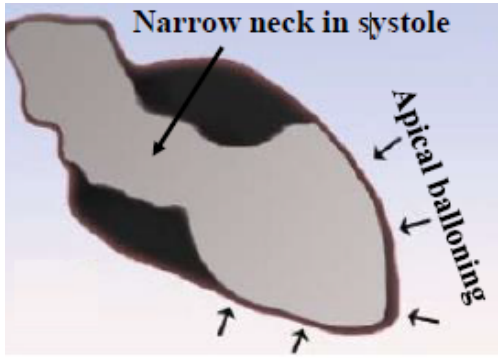

El ECG se tomó 42 hs desde la admisión (tercer estadio), revelando inversiones dramáticas y profundas de las ondas T (flechas negras) y la prolongación del QT; tipicamente resuelve luego de 3-4 meses, pero en algunos casos estos cambios pueden durar hasta 1 año. La resolución de los cambios puede ocurrir algunas veces tempranamente, luego de las 3-4 semanas. El nombre Takotsubo deriva de la forma del ventrículo en el ventriculograma (cuello angosto), imitando un takotsubo japonés; este es un pote de cerámica o trampa (tako: pulpo y tsubo: maceta de barro), con un aspecto redondeado y de base angosta.



Durante la sístole la parte media y el ápex del ventrículo izquierdo se abomban, mientras que el área basal, se contrae normalmente; . La miocardiopatía adquiere una forma similar al Takotsubo, con un fondo redondo, y cuello angosto, utilizado para capturar pulpos.

El criterio propuesto por la Clínica Mayo para el diagnóstico de Takotsubo y las guías japonesas para el diagnóstico de esta entidad incluyen lo siguiente:

- Hipoquinesia transitoria, disquinesia o aquinesia del segmento medio del VI con o sin compromiso apical y usualmente gatillado por estrés emocional o físico.
- Alteraciones segmentarias de la contractilidad en ausencia de obstrucciones epicárdicas coronarias significativas.
- Ausencia de enfermedad coronaria o evidencia angiográfica de ruptura aguda de placa.
- Cambios electrocardiográficos nuevos, elevación transitoria del segmento ST y/o inversión difusa de las ondas T con elevación de troponinas.
- Ausencia de miocarditis o feocromocitoma.

El electrocardiograma en el Takotsubo se caracteriza por isquemia subepicárdica circunferencial. Estos cambios ECG son significativamente diferentes de aquellos que ocurren en la isquemia transmural segmentaria característica del infarto agudo de miocardio con elevación del ST (STEMI). Aunque algunas alteraciones segmentarias de la contractilidad (disquinesia apical e hiperquinesia basal) ocurren en el Takotsubo, la elevación del ST es más difusa en comparación con el STEMI. Esta paradoja puede explicarse al considerar alteraciones electrofisiológicas y moleculares. El patrón de Takotsubo posee 3 etapas o fases sucesivas:

I. **Primer estadio**: caracterizado por elevación discreta del segmento ST, usualmente en las derivaciones precordiales pero también a veces en las derivaciones laterales e inferiores. La magnitud de la elevación del ST es usualmente menor que la elevación en STEMI. Las ondas T son altas, pero no exceden 12-15 mm como a veces se ve en STEMI donde puede superar los 18 mm. Las máxima alteración del ST habitualmente se da en V3-5.

II. **Segundo estadio**: observado luego de 2-3 días; la elevación del ST se resuelve por la aparición de ondas T invertidas, profundas y difusas excepto en aVR donde es positiva. La presencia de ondas T positivas en aVR es un signo valioso para diferenciar el Takotsubo del infarto. La distribución no segmentaria de la alteración en la onda T es característico de este síndrome. Los intervalos QT y QTc también pueden estar prolongados. Ondas Q patológicas son infrecuentes.

III. **Tercer estadio**: la inversión de la onda T y la prolongación del QT tipicamente se resuelven luego de 3-4 meses, pero en algunos casos esos cambios persisten hasta 1 año. La resolución también puede suceder luego de 3-4 semanas.

La depresión del segmento ST o inversión de la onda T es consistente con isquemia si alguno de los siguientes es verdadero:
La depresión del ST es cóncava hacia arriba, seguida de ondas T picudas y prominentes en cara anterior (V2-V6), llamadas ondas T hiperagudas, con rama ascedente de la onda T comenzando debajo de la línea isoeléctrica. Adicionalmente, algunas veces, existe una sutil elevación del ST (≥0.5mm-1mm) en aVR. La derivación aVR muestra una elevación pequeña en la mayoría de los casos; es el llamado patrón ECG De Winter. Este es un signo de oclusión aguda de la arteria DA y debe ser tratado como equivalente de STEMI. El patrón de Winter se observa ≈ 2% en la oclusión de la arteria DA y es poco reconocido por los clínicos. Hay también algo de compromiso lateral, con elevación sutil del ST en aVL, más cambios recíprocos en III+aVF. Esto es consistente con oclusión de arteria DA proximal, a la primera diagonal.
.

V2-V6

Ondas T De Winter - equivalente de STEMI

Las ondas T tienen un patrón bifásico positivo-negativo u ondas T negativas profundas.

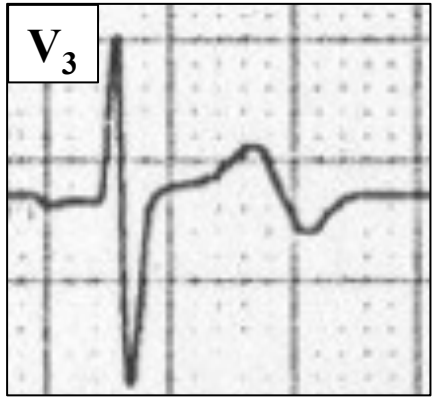

Ondas T bifásicas debido a isquemia, ondas T más-menos o **Síndrome de Wellens tipo A o 2**

Síndrome de Wellens Tipo B o 1

Síndrome de Wellens ondas T simétricas e invertidas u ondas T bifásicas positivas – negativas en derivaciones V2 y V3, ocasionalmente V1, V4, V5 y V6. Elevación mínima del ST (<1-mm) o isoeléctiro. Sin ondas Q en precordiales. Intervalo QT prolongado. Historia de dolor precordial en las últimas horas a días. Patrón presente libre de dolor. Marcadores enzimáticos normales o levemente elevados.

La depresión del segmento ST o inversión de la onda T está dirigida en la misma dirección que el complejo QRS: esto se llama concordancia entre el complejo QRS y la anormalidad del ST o T.

La onda T está simétricamente invertida y tiene configuración puntiaguda, mientras que el segmento ST no está desviado o está inclinado hacia arriba (*coved*) u horizontalmente deprimido.

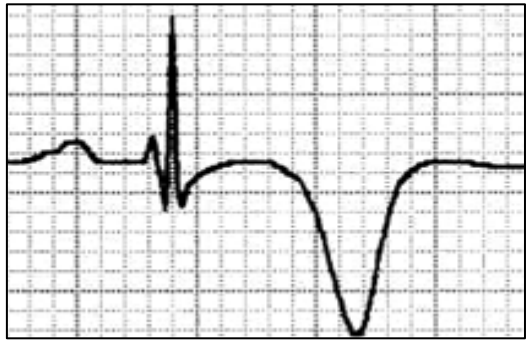

Onda T isquémica, negativa, base ancha, simétrica y nadir agudo, en “alas de gaviota”.

La magnitud de la depresión del segmento ST progresa o regresa en trazados sucesivos, o la depresión del ST progresa a anormalidad de la onda T durante los intervalos libres de isquemia (depresión dinámica del ST).

A diferenecia de la elevación del segmento ST, la depresión del ST no localiza la isquemia. Sin embargo, la extensión y la magnitud del infradesnivel del ST se correlaciona con la extensión y la severidad de la isquemia.

La depresión del segmento ST en más de 8 derivaciones, combinada con elevación del segmento ST en aVR y V1, durante dolor isquémico, se asocia a un 75% de valor predictivo para enfermedad del tronco coronario principal izquierdo o enfermedad de 3 vasos. Este hallazgo también puede observarse en casos de estenosis proximal de la arteria descendente anterior.

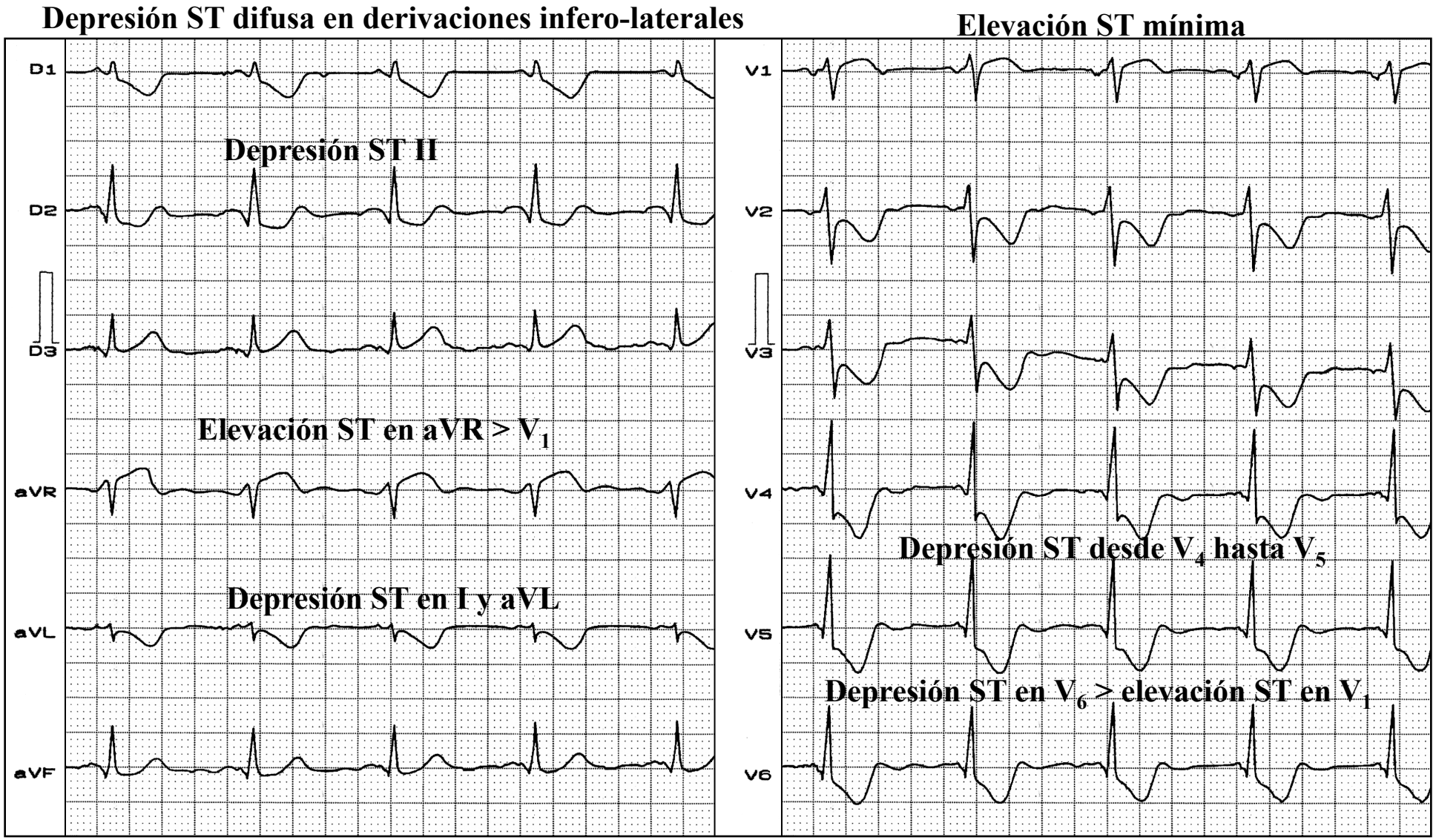

¿Porqué se observa este patrón?

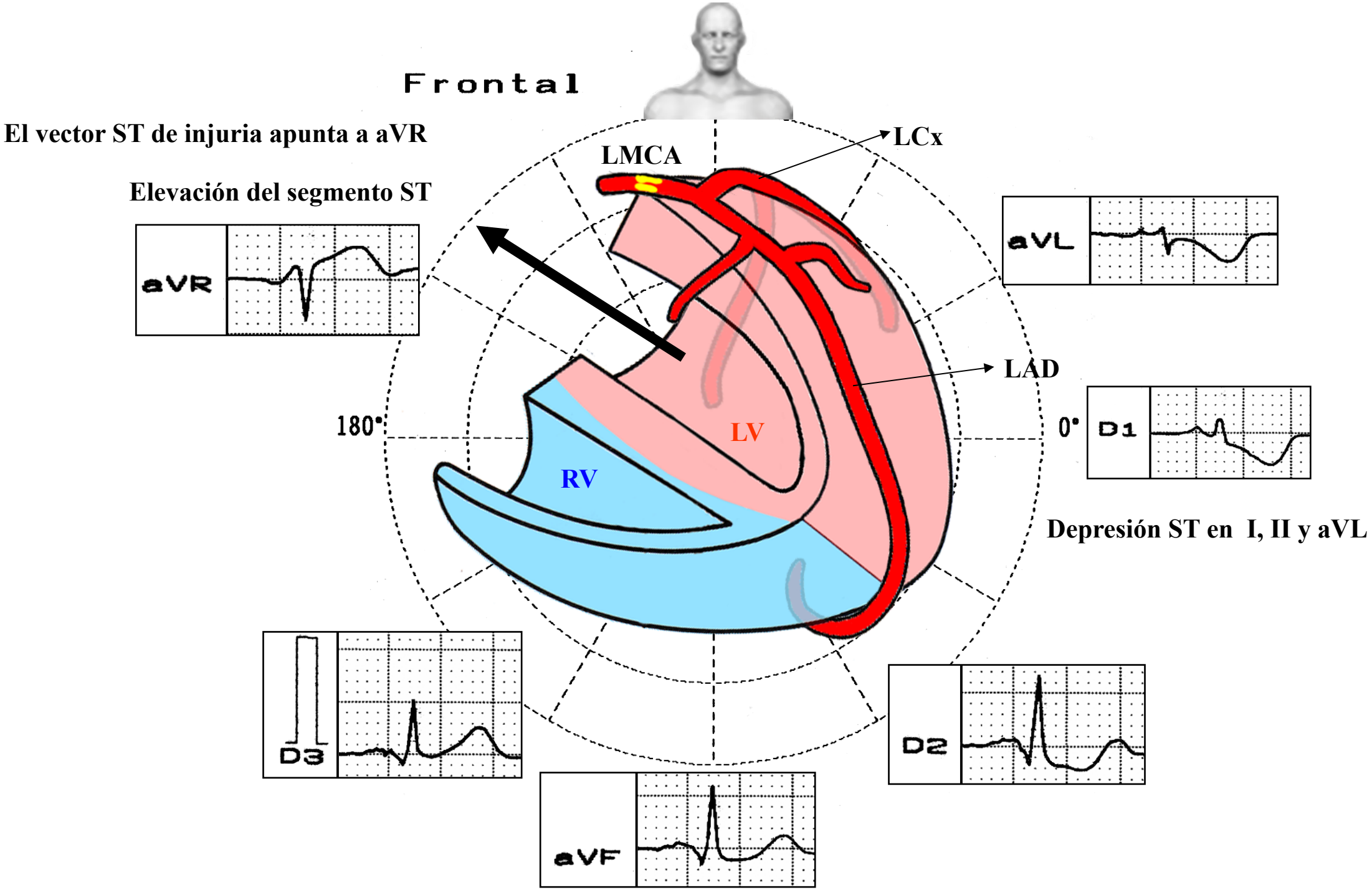
Frontal
El vector ST de injuria apunta a aVR
Elevación del segmento ST
LMCA
LCx
LAD
LV
RV
180°
0°
aVR
aVL
D1
D2
D3
aVF
Depresión ST en I, II y aVL

SCACESST ínferobasal (posterior verdadero). Depresión ST máxima en V1-3, elevación ST en V7-9, depresión ST recíproca a la elevación ST

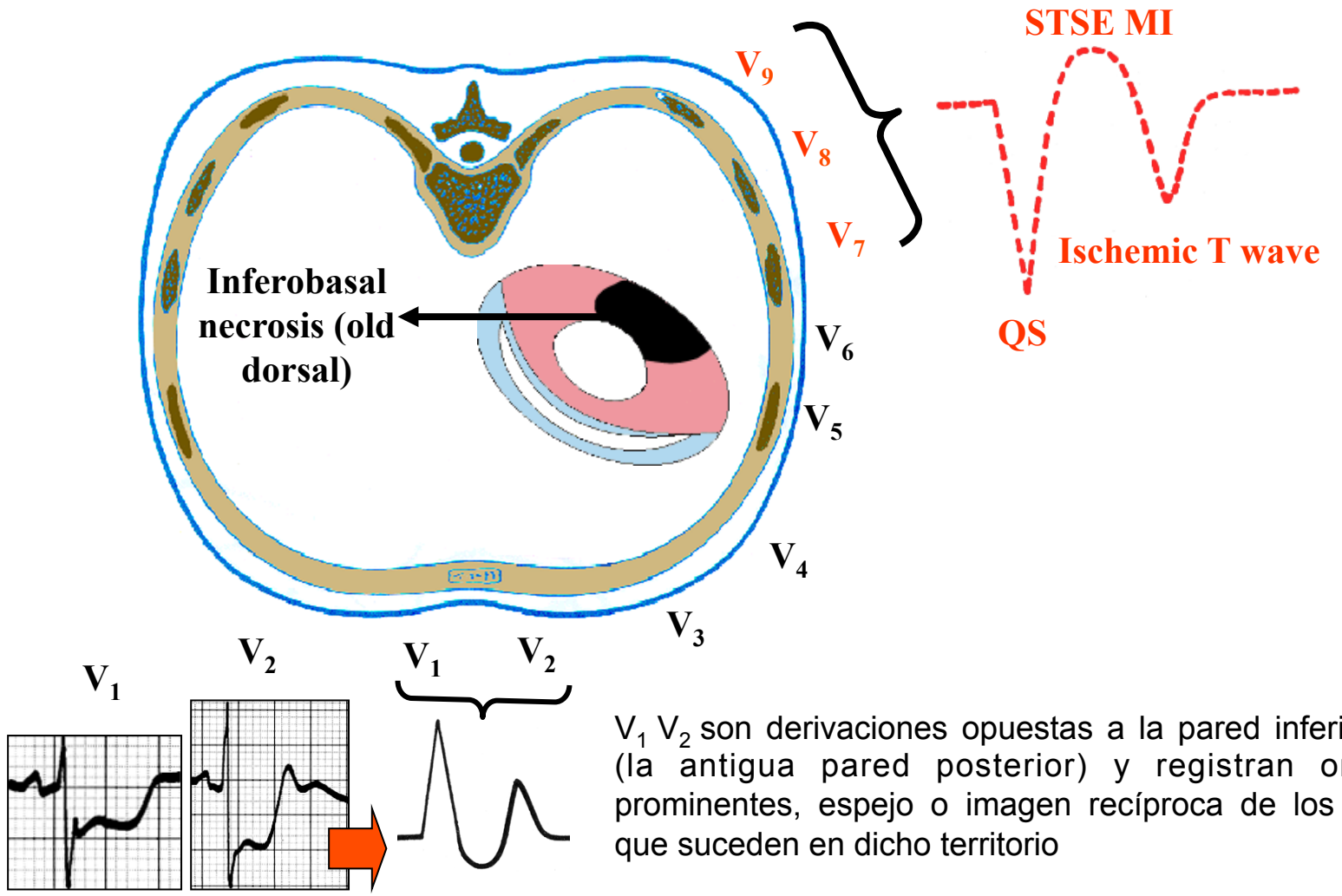

V_1 V_2 son derivaciones opuestas a la pared inferior basal (la antigua pared posterior) y registran ondas R prominentes, espejo o imagen recíproca de los eventos que suceden en dicho territorio

Los territorios posterior o dorsal (V7 a V9) y lateral alto (I y aVL) son incorrectos y deben cambiarse a inferobasal y lateral respectivamente.

Infarto de miocardio con onda Q basados en criterios de Resonancia Magnética Nuclear (RMN)

Recomendaciones basadas en el Comité conformado de la Sociedad Internacional de Holter y Electrocardiografía No Invasiva (Bayés de Luna, 2006)

Infarto de Miocardio (IM) Anterior:

IM septal: Ondas Q en V_1 y V_2. Por RMN el compromiso del tabique interventricular y con frecuencia, una porción pequeña de la pared anterior. Es causado por oclusión de las ramas septales de la arteria descendente anterior (DA), distal al origen de las ramas diagonales.

IM medio-anterior: ondas Q en aVL y, en ocasiones, en I, pero no en V_5 y V_6. Pueden estar presentes ondas Q en V_2 y V_3. La RMN muestra que el IM compromete principalmente los segmentos medios y basales (7 al 13) de la pared anterior. Usualmente causado por oclusión de la primera diagonal de la DA.

IM apical-anterior: En comparación con el IM septal, las ondas Q se extienden hacia la izquierda en las derivaciones precordiales; típicamente V_3 y V_4 y, en ocasiones, V_5 y V_6; ausencia de ondas Q en I y aVL. LA RMN demuestra IM en el ápex del ventrículo izquierdo, con frecuencia con extensión, tanto a la pared septal como la anterior, pero no en la lateral. Este IM es causado por oclusión de la DA en su tercio medio..

IM anterior extenso. Ondas Q desde V_1 y V_6, aVL y, en ocasiones, I. La RMN muestra que el IM compromete extensamente las paredes anterior, septal y lateral media y basal. Es causado por oclusión de la DA entes del origen de las primeras ramas septales y diagonales.

IM lateral: puede producir ondas Q equivalentes en V_1 y V_2 en forma de ondas R prominentes. También pueden existir ondas Q en I y AVL o en V_5 y V_6. La RMN muestra que el IM compromete la pared lateral. Es causado por oclusión de una arteria circunfleja no dominante o por una de sus ramas marginales.

IM inferior: Ondas Q en II, III y aVF pero sin ondas R prominentes en V_1 and V_2. La RMN muestra compromiso de la pared inferior, con frecuencia abarcando el segmento basal septal y lateral media y basal; puede existir compromiso de la porción dorsal del tabique interventricular, debido al compromiso de las arterias “perforantes” ramas de la arteria descendente posterior, que irrigan esta región. Es causado por oclusión de la DA entes del origen de la arteria coronaria “dominante” que origine esta rama: en ≈90% la coronaria derecha y en ≈10% la circunfleja. Cuando alguna de estas de “muy dominante” el IM compromete tanto la pared inferior como la lateral; por tanto, el electrocardiograma muestra una asociación entre el patrón inferior y el lateral (IM ínferolateral).

Territorios clínico-electrocardiográficos actuales

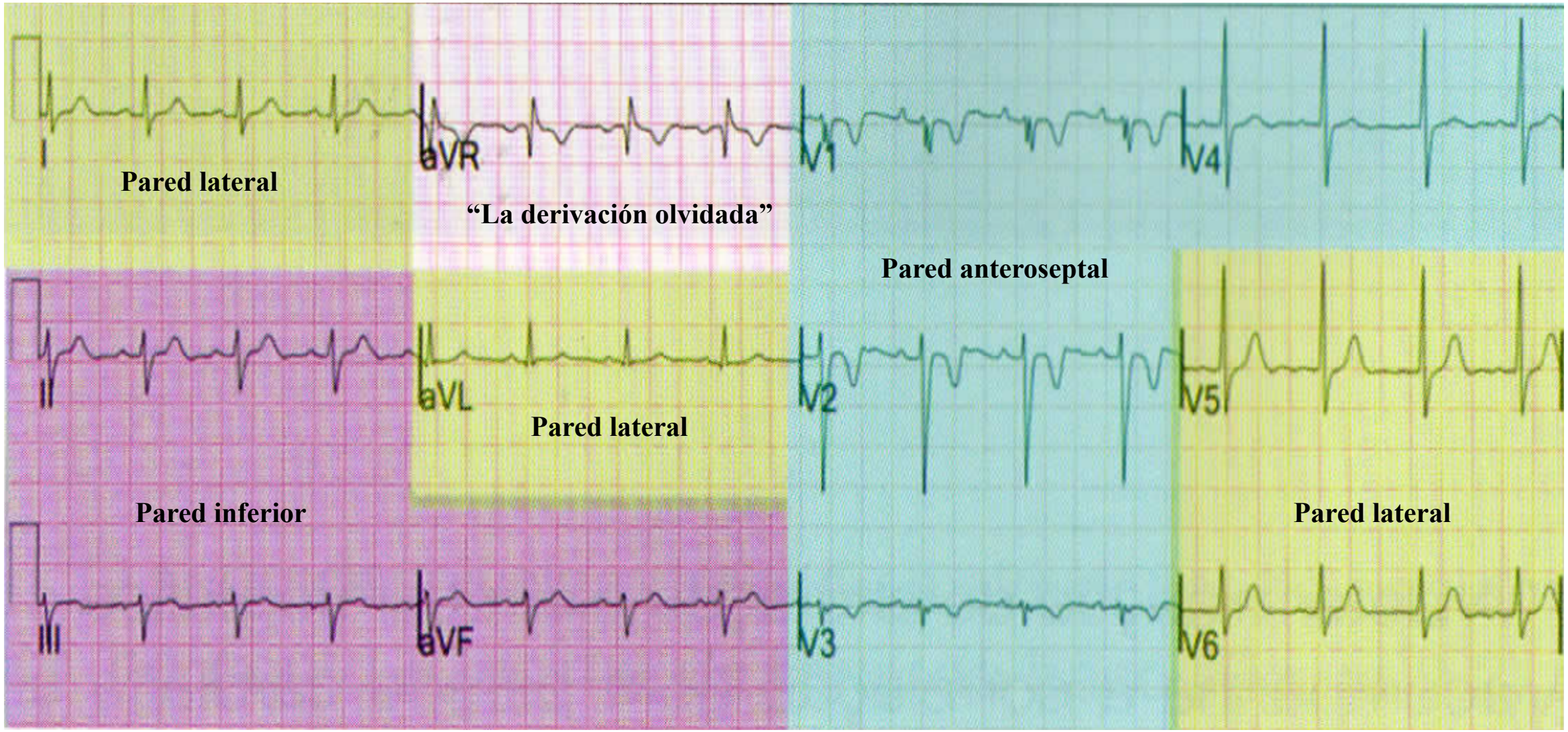

Como se observa, la pared dorsal o posterior y la pared lateral alta no existen. La presencia de ondas R prominentes en V1 se debe a infarto lateral y no a compromiso del segmento basal de la pared inferior (la antes llamada pared posterior) (**Goldwasser 2015**). Debe abandonarse esta nomenclatura errada y obsoleta.

En el presente caso, claramente durante los disturbios de conducción ondas T/asas existe un patrón secundario, debida las diferentes velocidades que muestran las asas aferente y eferente: lenta al inicio y más rápida en la porción final. La intermitencia en el disturbio de conducción intraventricular ocurre virtualmente sin cambios en la frecuencia cardiaca (un incremento mínimo). Aunque la calidad del Asa-QRS no es buena, no creemos que exista un retardo medio-terminal en el Asa-QRS que debería observarse en el caso de un bloqueo genuino completo de la rama izquierda (BCRIHH). Por otro lado, el llamado "criterio estricto de Strauss para el BRIHH" en este caso está ausente, porque no existe una muesca en la porción media del QRS ni fragmentación en la cúspide de las ondas R) en al menos dos derivaciones contiguas. *Strauss et al* revisaron la fisiopatología y evidencia clínica que explica porqué solo los pacientes con BRIHH completo se benefician de la terapia de resincronización cardiaca (TRC); encontraron que el límite de 120 ms para definir BRIHH fue establecido subjetivamente, en un momento en que los criterios previos para BRIHH y bloqueo de rama derecha del haz de His (BRDHH) fueron erróneamente ignorados. Los estudios más importantes de los últimos 65 años sugirieron que 1/3 de los pacientes diagnosticados con BRHH según criterios electrocardiográficos convencionales pueden no tener BRIHH completo verdadero; más bien pueden tener una combinación de hipertrofia ventricular izquierda y bloqueo del fascículo anterior de la rama izquierda. Estos autores propusieron criterios más estrictos para el BRIHH, que incluyen una duración ≥ 140 ms para hombres y ≥ 130 ms para mujeres, además de una muesca en la parte media del QRS o fragmentación en ≥ 2 derivaciones contiguas. Cuando desaparece el trastorno de conducción, se observa el así llamado "fenómeno Chatterjee" o memoria cardiaca en todas las derivaciones, porque este sucede en la pared anterolateral (V1 a V6 y aVL) así como en la pared diafragmática (II, III y aVF). Además, se sabe que el BRIHH intermitente siempre es de segundo grado, nunca completo.

Clasificación del BRIHH según su permanencia:

- Permanente o definido. La mayoría de los casos
- Intermitente o de segundo grado, el cual puede ser:
  - Dependiente de frecuencia:
    - -Taquicárdico dependiente o "en fase 3"
    - -Bradicárdico dependiente o "en fase 4"
  - No dependiente de frecuencia:
    - -Tipo Mobitz I
    - -Tipo Mobitz II por fenómeno de Wenckebach
    - -Por hipopolarización significativa

Correlación ECG/VCG en el plano hirozontal

The caso actual

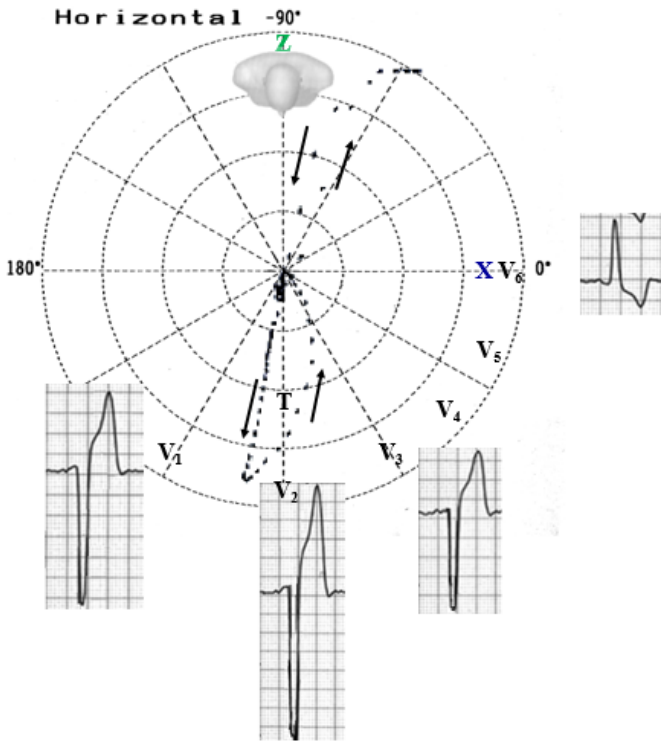

Patrón genuino de BRIHH (bloqueo de rama izquierda del haz de His)

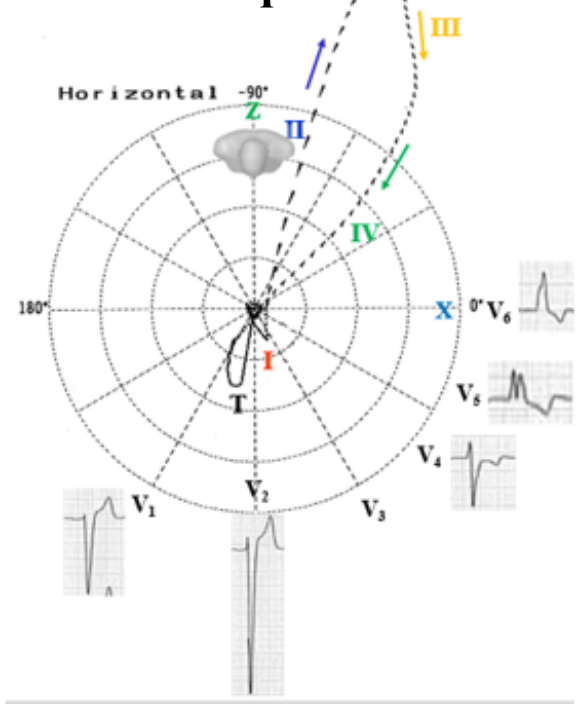

	El caso actual	Patrón genuino de BRIHH
Rotación del Asa-QRS	Rotación antihoraria puede indicar BCRIHH parietal, complicado con infarto lateral, hipertrofia severa del ventrículo izquierdo o retardo de conducción intraventricular severo	Porciones principales del QRS con rotación horaria
Velocidad del Asa-QRS	Ausencia de retardo de conducción	**Retardo Medio-terminal** (III y IV) es lo carácterístico del BRIHH
Magnitud del vector máx QRS	Normal	The magnitude of the max QRS vector is increased above normal (> 2mV).

Concepto de Memoria Cardiaca

La “Memoria cardiaca” (MC) es una variedad peculiar de remodelación (Chiale 2014), observada después de una secuencia de activación/despolarización anormal (Rosembaum 1982, 1990; Geiger 1943; Katz 1992; Chiale 2014), la cual se manifiesta por cambios manifiestos pero reversible (minutos, horas, semanas, meses) en la onda T en el ECG de superficie.

I. Cambios en el ECG (MC) subsecuentes a estimulación cardiaca o a despolarización ventricular artificial

II. MC después de bloqueo intermitente de la rama izquierda del haz de His (Rosembaum 1973, 1982), “cambios en la onda T pseudoprimarios”

III. MC después de episodios de taquicardia paroxística de complejos QRS anchos (Kernohan 1969)

IV. MC después de trastornos inespecíficos de conducción intraventriclar (NSIVCD)

V. MC después de prexitación intermitente (síndrome de Wolff-Parkinson-White, Kalbfleisch 1991). Por ejemplo, la desaparición la onda T invertida y de la onda delta en II, III y aVF después de la ablación por catéter de la vía accesoria es un marcador potente de éxito del procedimiento (Trajkov 2008)

El gran interés por la investigación de este tópico, se genera en el impacto que tiene el reconocimiento de este fenómeno en la toma de decisiones en la práctica cardiológica, desde que se manifiesta con alteraciones en la onda T, interpretadas con frecuencia en forma errónea como de origen isquémico (ondas T pseudo-primarias), observadas en múltiples escenarios, principalmente en presencia de dolor precordial en la sala de urgencias, como en el primer caso.

I. Cambios electrocardiográficos (memoria cardiaca) después de estimulación o despolarización ventricular artificial

En el siguiente ejemplo, se muestra el caso de un paciente masculino, portador de un marcapasos unicameral, implantado por enfermedad del nodo sinusal, quien ingresó a la sala de urgencias por dolor precordial atípico y un ECG que mostró ritmo de marcapasos en modo VVI, alternando con su ritmo propio e inversión de la onda T en II, III, aVF y V5-6, la cual fue erróneamente interpretada como de origen isquémico. A pesar que los marcadores (troponinas) fueron negativos, al paciente se le realizó una coronariografía, la cual resultó normal. Obsérvese que las alteraciones en la repolarización ventricular aparece después de un periodo de estimulación ventricular, en las derivaciones en las cuales el QRS es negativo, Más aún, el ECG previo muestra un QRS normal sin alteraciones en la repolarización. Esta evolución electrocardiográfica configura claramente la presencia de MC.

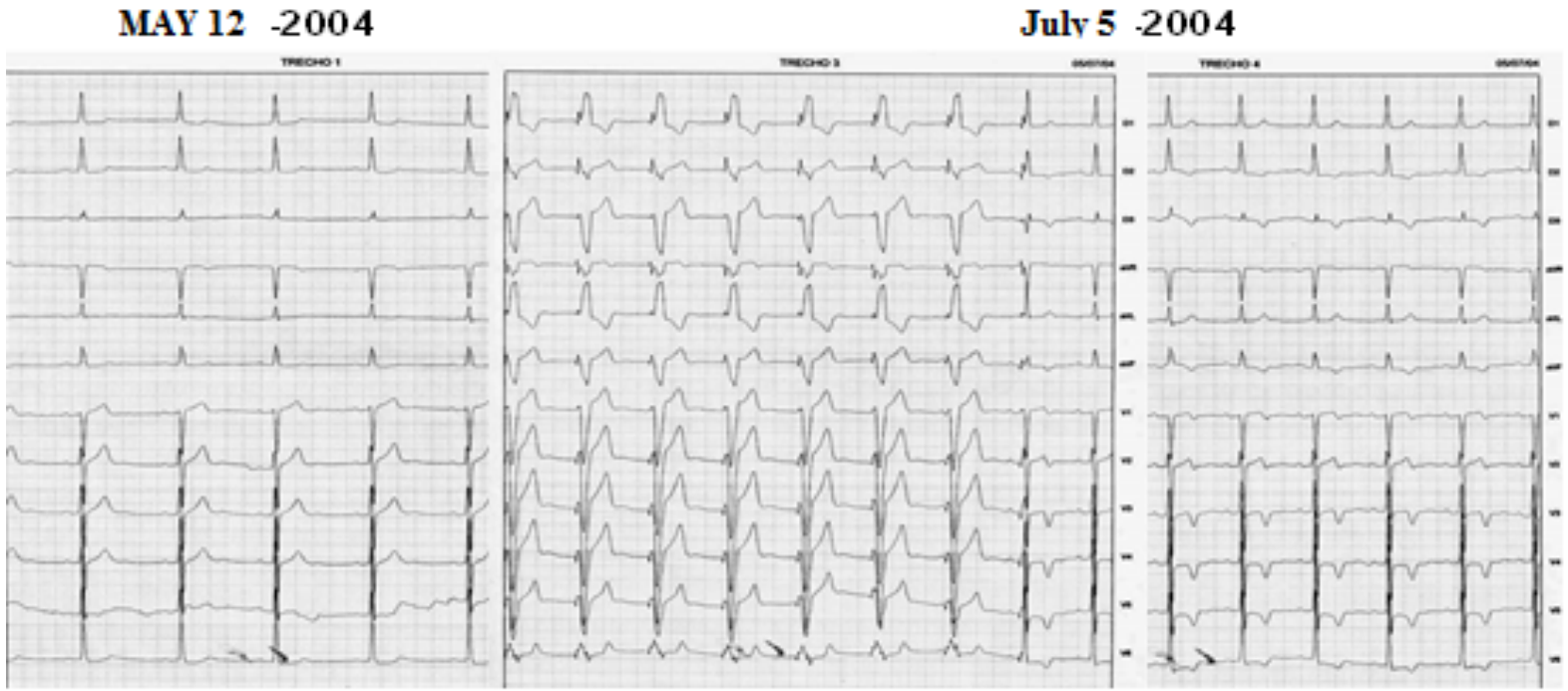

Aunque estos hallagos electrocardiográficos son atribuidos a isquemia, la inversión de la onda T, en el caso de MC no se correlaciona con isquemia miocárdica. Estas alteraciones pueden aparecen en forma temprana y pueden persistir por semanas, una vez iniciada la despolarización ventricular anormal. Aunque la relación temporal no ha sido bien caracterizada, investigaciones recientes han demostrado que el tiempo que permanece alterada la onda T depende del así llamado fenómeno de acumulación. La MC puede ocurrir después de un periodo breve es estimulación ventricular; en un paciente hospitalizado por síncope, cuyo ECG mostró bloqueo AV completo y salvas de *Torsades de pointes*, las alteraciones repolarización aparecieron después de 24 horas (ver la siguiente diapositiva).

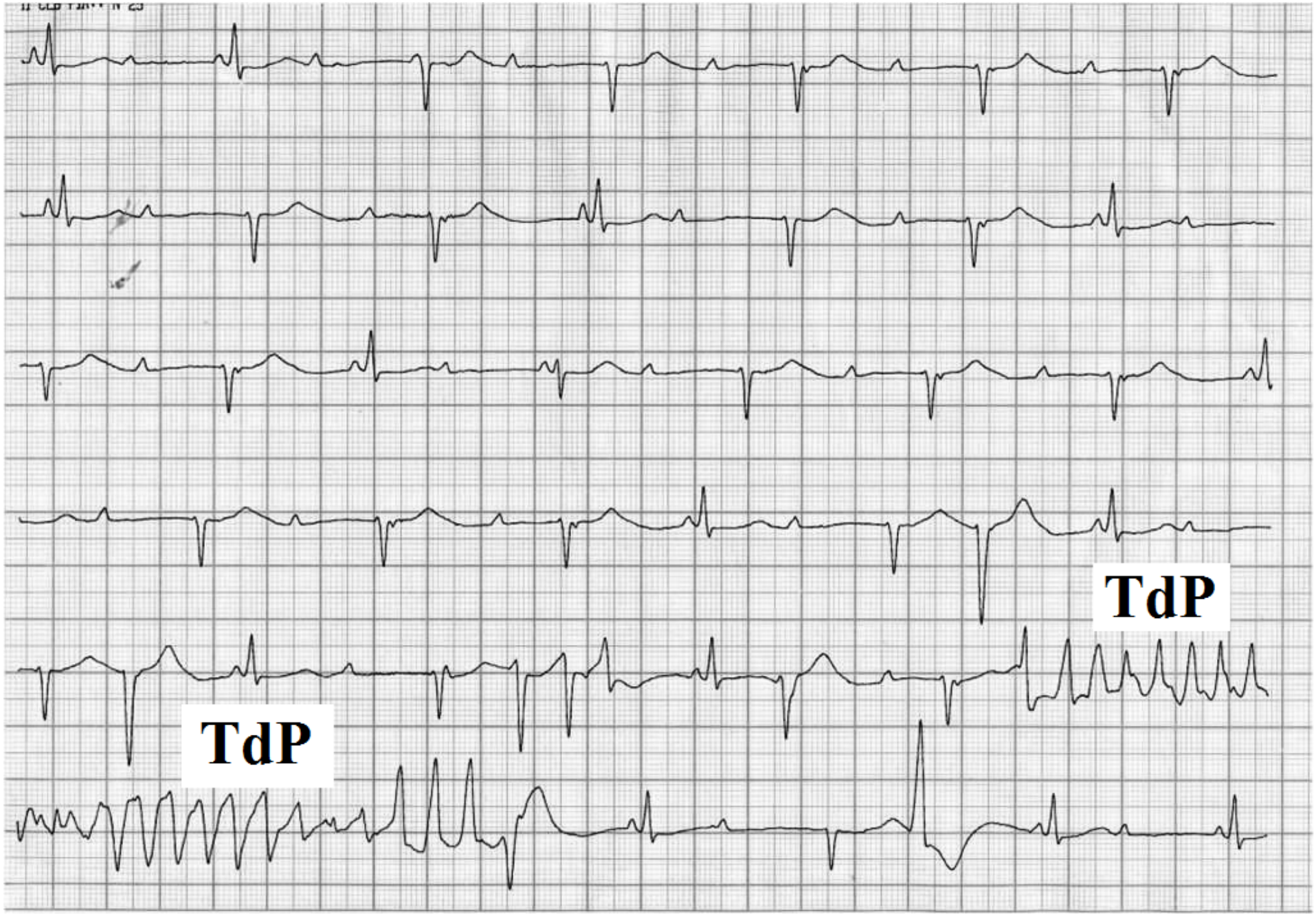

Derivación II continua, al ingreso.

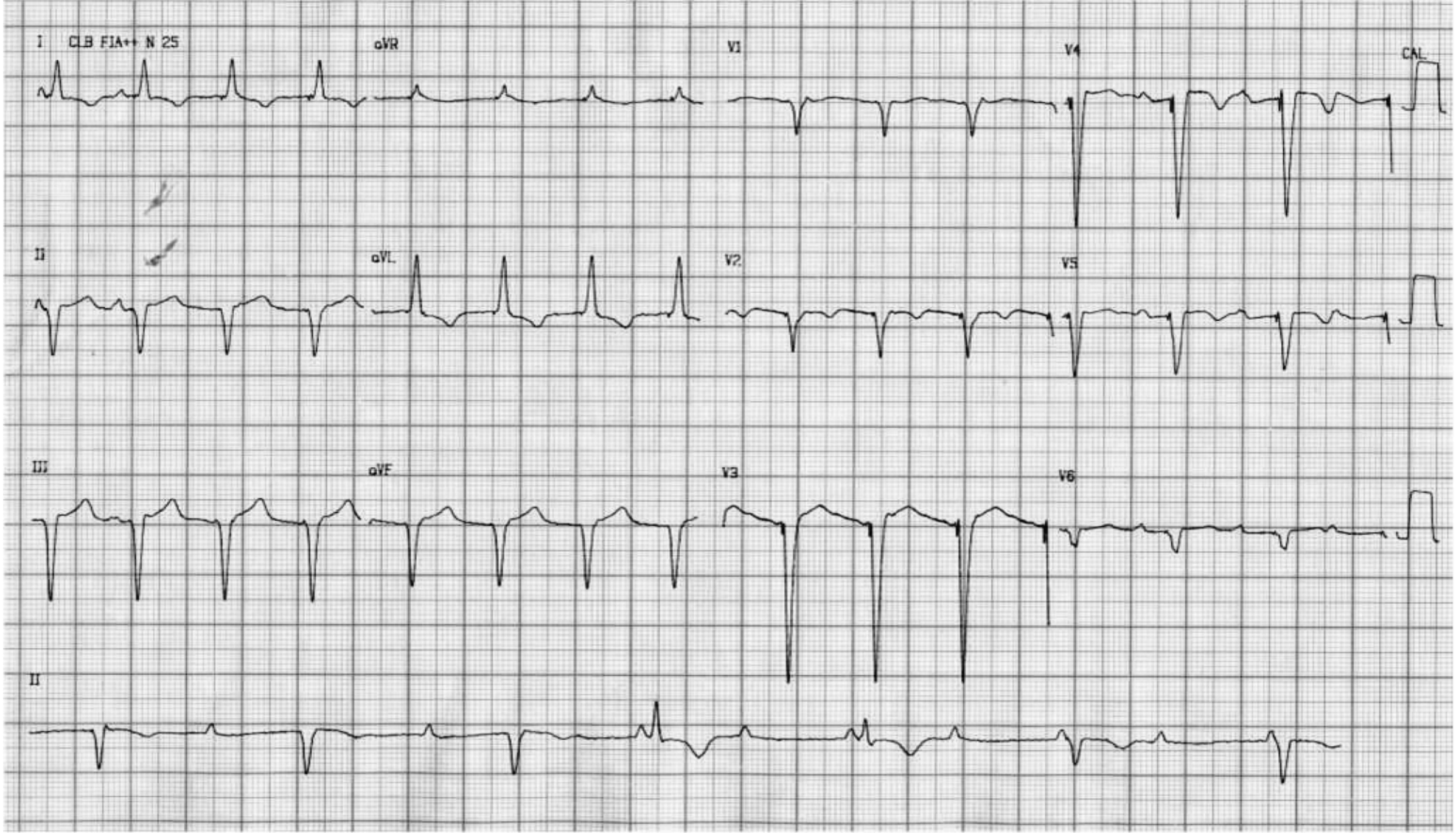

ECG luego del implante de marcapasos temporal. El trazado largo en derivación II se registró con el marcapasos apagado

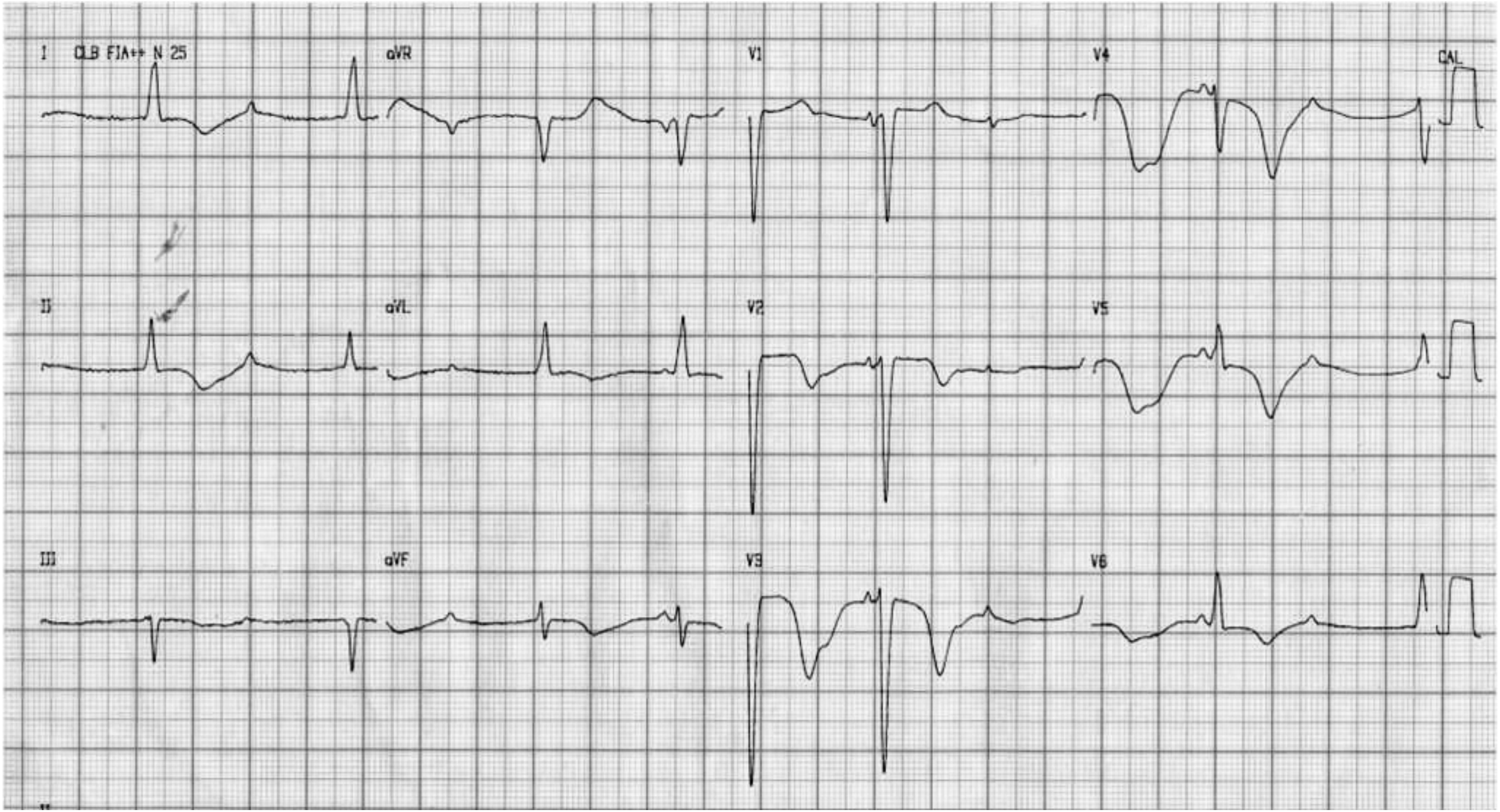

ECG de 12 derivaciones 24 horas después de apagado el marcapasos; el ritmo muestra muestra disociación AV, interval QT prolongado y alteraciones en la repolarización ventricular (ondas T negativas) en las mismas derivaciones donde los complejos QRS eran previamente negativos (II,III, aVF y V2-6), configurando el efecto de MC.

II. MC o memoria de onda T después de bloqueo intermitente de rama izquierda

Reporte de un caso: Paciente femenina, 61 años, historia de bloqueo de rama izquierda del haz de His (BRIHH) de presentación intermitente (ver trazados previos) y coronariografía normal. Fue hospitalizada por dolor precordial opresivo sin irradiación ni síntomas concomitantes. El examen físico fue normal. Marcadores bioquímicos de necrosis normales. Fue medicada con ácido acetilsalicílico, nitrato sublingual, clopidogrel, simvastatina y enoxaprina en la sala de urgencias.

.

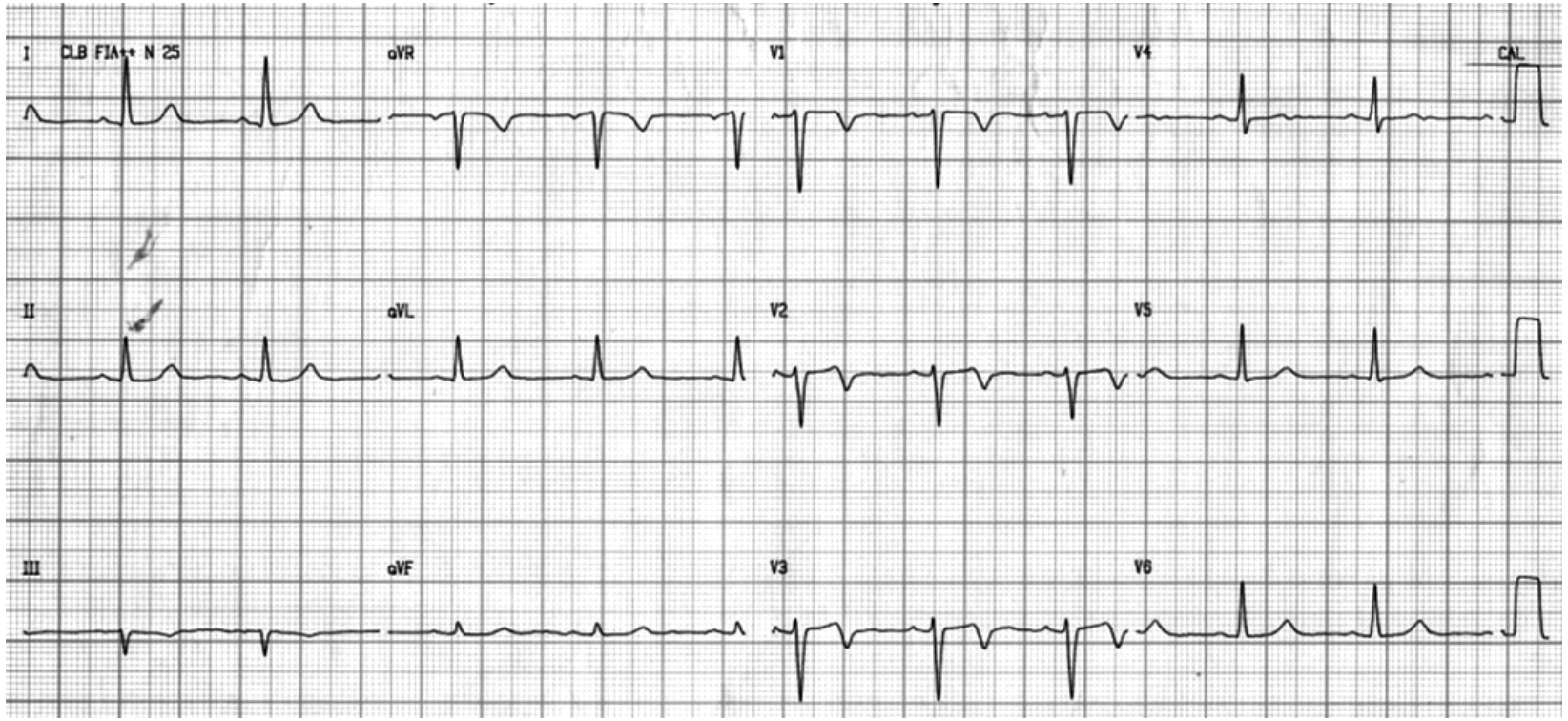

Diagnóstico electrocardiográfico. Ritmo sinusal, frecuencia cardiaca=65 lpm, SAP=+55° dirigido al frente, intervalo PR=140 ms, SAQRS=+10°, dirigido hacia atrás, duración del QRS=90 ms, SAT +30° en el plano frontal, dirigido hacia atrás en el plano frontal y a la izquierda en el horizontal, con onda T negativa desde V1 a V3. Nota: en adultos sanos, el vector de repolarización ventricular (el vector T) invariablemente se dirige a la izquierda y abajo, usualmente hacia el frente en el plano horizontal discretamente (alrededor de +10°); consecuentemente, la polaridad normal de la onda T es siempre positive desde V3 a V6, generalmente positive en V2 y frecuentemente negativa en V1. En el plano frontal, normalmente el SAT se encuentra entre +15° y +80°; consecuentemente, la onda T siempre será positiva en II, AVF y I; variable (bifásica o invertida) en aVL y negativa en aVR.

Conclusión. Ondas T negativas en 3 derivaciones precordiales. El ECG previo muestra un patrón de BRIHH.

Memoria cardiaca después de bloqueo de rama izquierda intermitente (Rosenbaum 1973; 1982) “Cambios pseudoprimarios de la onda T”

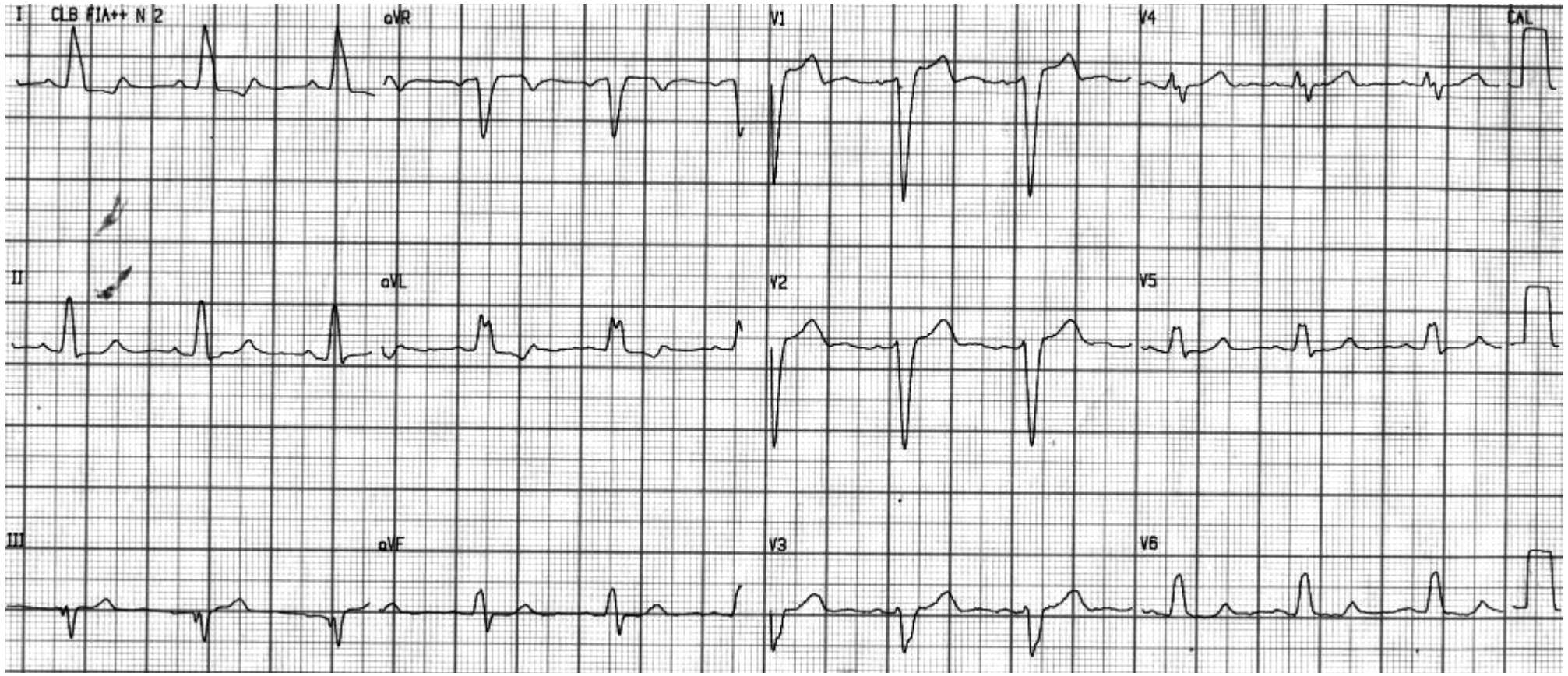

Diagnóstico electrocardiográfico. Ritmo sinusal, frecuencia cardiaca=74 lpm, intervalo PR=140 ms, SAQRS=+10°, duración del QRS=120 ms, complejos QRS predominantemente negativos (patrón rS) en derivaciones precordiales derechas (V1-3), ondas R monofásicas puras de inscripción lenta en derivaciones izquierdas (I, aVL y V6) y patrón QS en aVR. Segmento ST y onda T opuestos a la deflexión principal del QRS: positivo desde V1-3 pero no opuesto en I, aVL, V5 y V6. Las ondas T positivas en aVL y positiva o “más/menos” en I favorecen memoria cardiaca (MC, **Shvilkin 2005**). Conceptualmente, en presencia de un QRS=120 ms, desde el punto de vista morfológico cumple el criterio de BRIHH completo (CBRIHH) o avanzado (ABRIHH); sin embargo, se trata de un bloqueo incompleto de segundo grado. ¿Por qué? La respuesta la provee el Profesor Antoni Bayés de Luna: todo bloqueo incompleto, necesariamente es de segundo grado, aún si alcanza 120 ms de duración (**Bayés de Luna 1998**). Así, según su permanencia, el BRIHH puede clasificarse de la siguiente manera:

Permanente o definitivo: la mayoría de ellos. Estos son tronculares o de tercer grado, avanzado o complete (ABRIHH o CBRIHH)

Intermitente o de segundo grado, el cual puede ser:

Dependiente de frecuencia cardiaca:

-Taquicárdico dependiente o “en fase 3“

-Bradicárdico dependiente o “en fase 4”

No dependiente de frecuencia cardiaca:

-Tipo Mobitz I

-Tipo Mobitz II por fenómeno de Wenckebach

-Por hipopolarización significativa

En este grupo de bloqueos intermitentes o transitorios, puede observarse el fenómeno de memoria cardiaca (MC) o memoria de la onda T, manifestado por cambios en la polaridad de la onda T, que persisten a alteraciones intermitentes de la activación o despolarización ventricular, en un periodo variable, una vez que desaparezca el desorden dromotrópico.

Esta paciente de 38 años consultó 3 días antes para ser valorada para participar en actividad deportiva; su historia familiar era irrelevante, negó enfermedades previas y siempre tuvo presión arterial normal. El ecocardiograma transtorácico fue normal y la tomografía de las arterias coronarias realizada posteriormente, mostró una escala de calcio normal y arterias coronarias sin anomalías. En vista de los cambios en el ECG, una nueva coronariografía mostró ventriculograma y arterias coronarias normales.

Fecha: 27-feb-2013**; hora:** 17 h; **edad**: 38 años; **sexo**: femenino; **raza**: blanca.

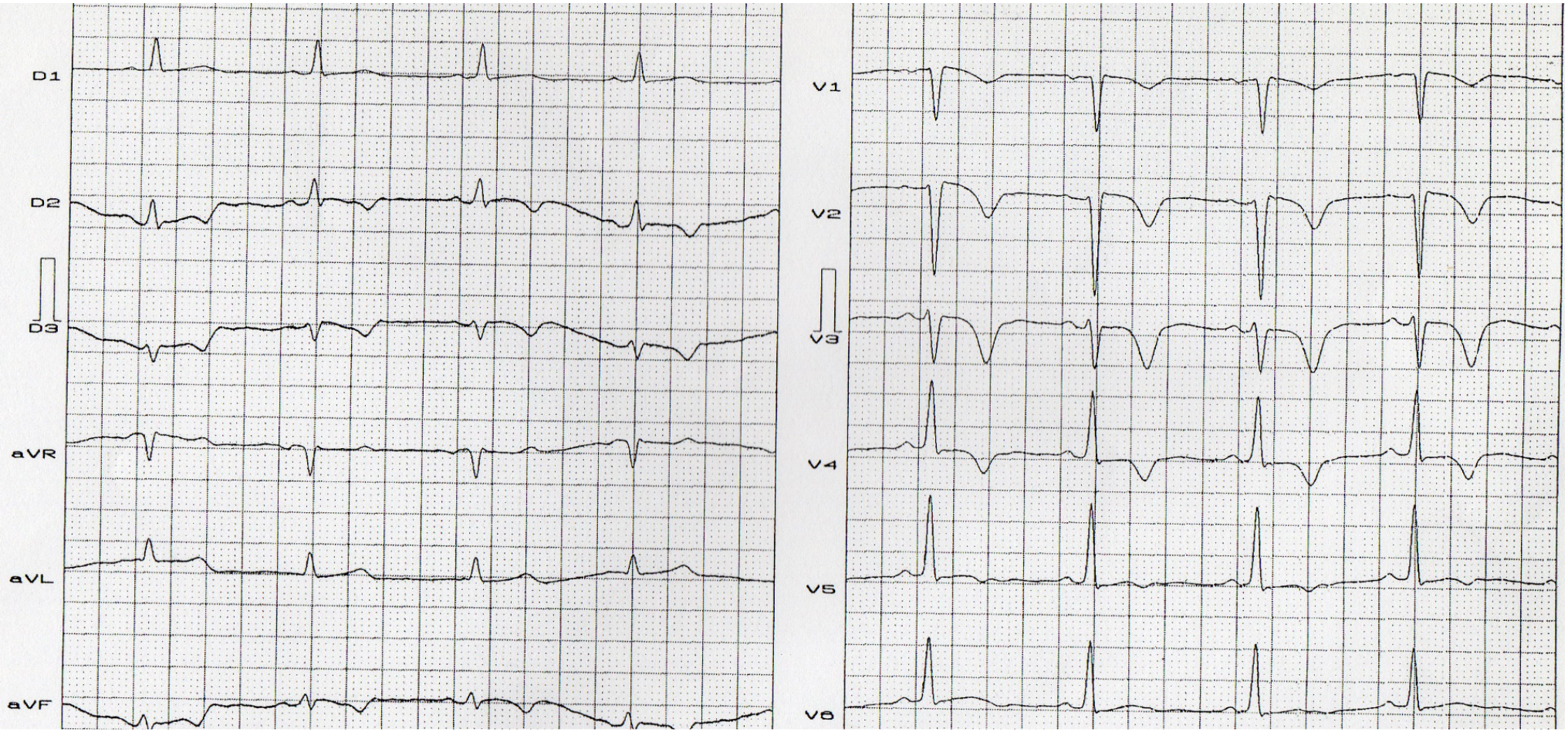

Diagnóstico del ECG: ritmo sinusal, frecuencia cardiaca=83 lpm, SÂQRS +15° y hacia atrás, con patrón QS en V1 y rS (onda r pequeña inicial) en V2-3 y transición súbita en V4, donde el complejo QRS es un patrón R ó Rs. El paso súbito del patrón rS a Rs en V3-4, sin que se registre la transición normal, eventualmente ocurre en presencia de hipertrofia ventricular izquierda, debido al desplazamiento posterior del asa del QRS en el plano horizontal. Las ondas T negativas en II, II, aVF y en V1 y negativas gigantes y profundas en V2-4, plantean la posibilidad de isquemia o miocardiopatía hipertrófica no obstructiva en una persona totalmente asintomática. En atletas sin antecedentes y examen físico normal, la presencia de esta ondas T en ≥2 ó más derivaciones contiguas en la región anterior o lateral deben plantear la posibilidad de miocardiopatía hipertrófica o displasia arritmogénica del ventrículo derecho (**Wilson 2012**).

Fecha: 02-mar-2013**; hora:** 17 h; **edad**: 38 años; **sexo**: femenino; **raza**: blanca.

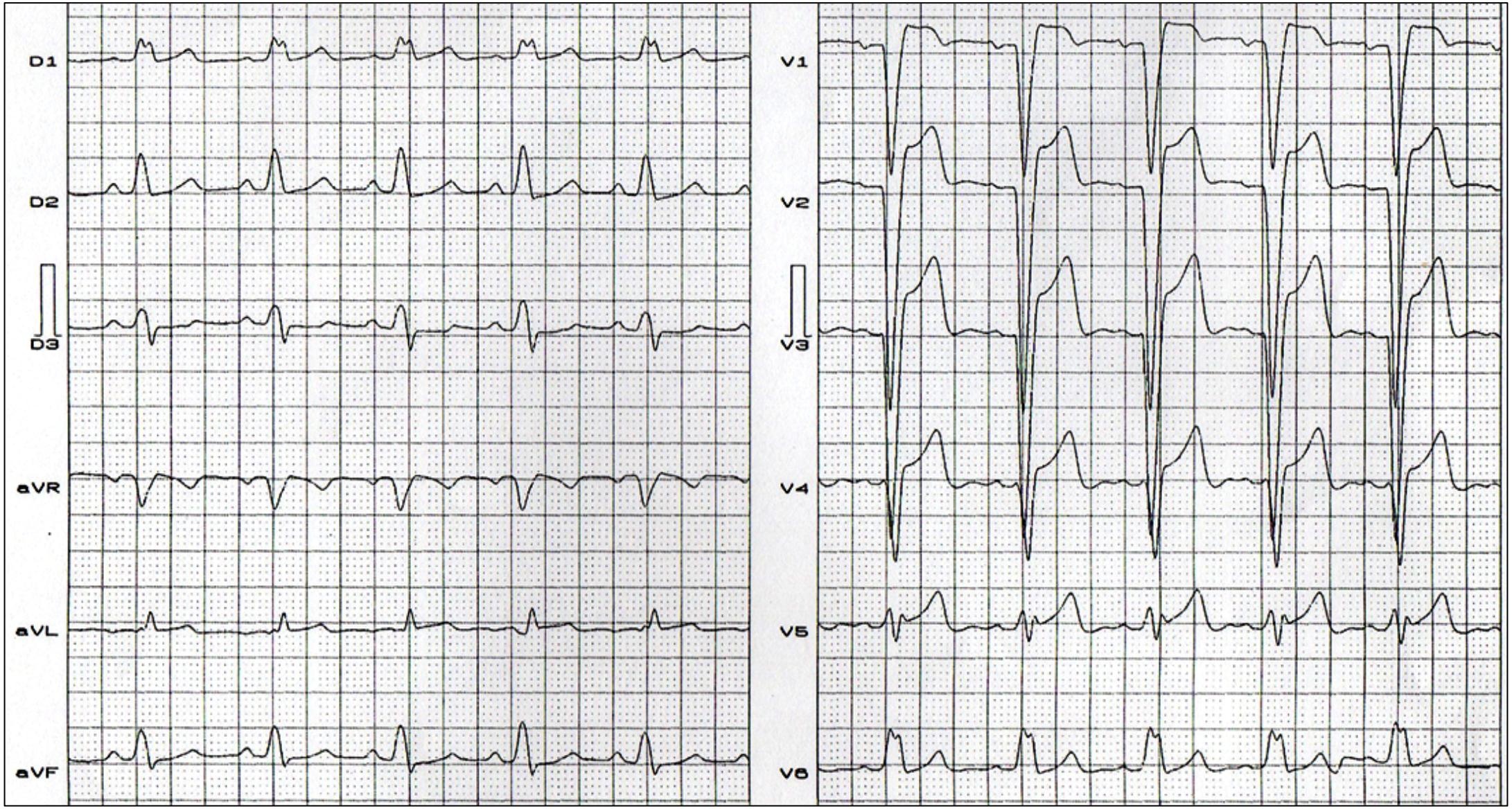

Diagnóstico del ECG: duración del QRS de 120 ms y patrón de CBRIHH típico; sin embargo, se acompaña de ondas T positivas en las derivaciones precordiales

Correlación ECG/VCG en el plano horizontal

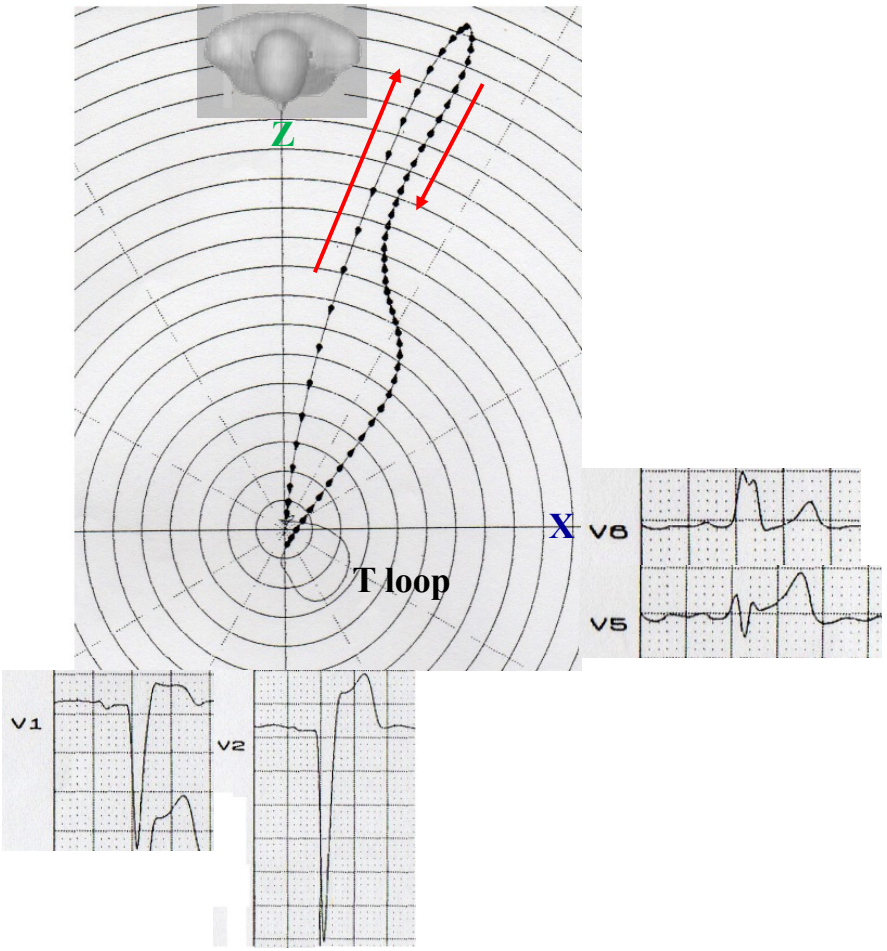

Diagnóstico VCG: asa del QRS larga y angosta, de magnitud aumentada (>2 mV), rotación horaria, vector máximo del QRS localizado en el cuadrante posterior izquierdo (entre -70º y -60º). La rama eferente se localiza a la derecha y la aferente a la izquierda, de inscripción lenta medio-final (corridas muy cerca unas de las otras, característica del BRIHH). El asa T es de aspecto anormal (redondeada) o no secundaria. Desafortunadamente, el equipo no permite inferir la velocidad de conducción en las ramas aferente y eferente del asa T.

Diagnóstico ECG: los complejos QRS son anchos, de tipo QS en V1 y V2 y tipo R monofásica pura en V6. La repolarización ventricular es opuesta a la despolarización solo en las derivaciones precordiales derechas, mientras que no lo es en V5-6.

Correlación ECG/VCG en el plano frontal

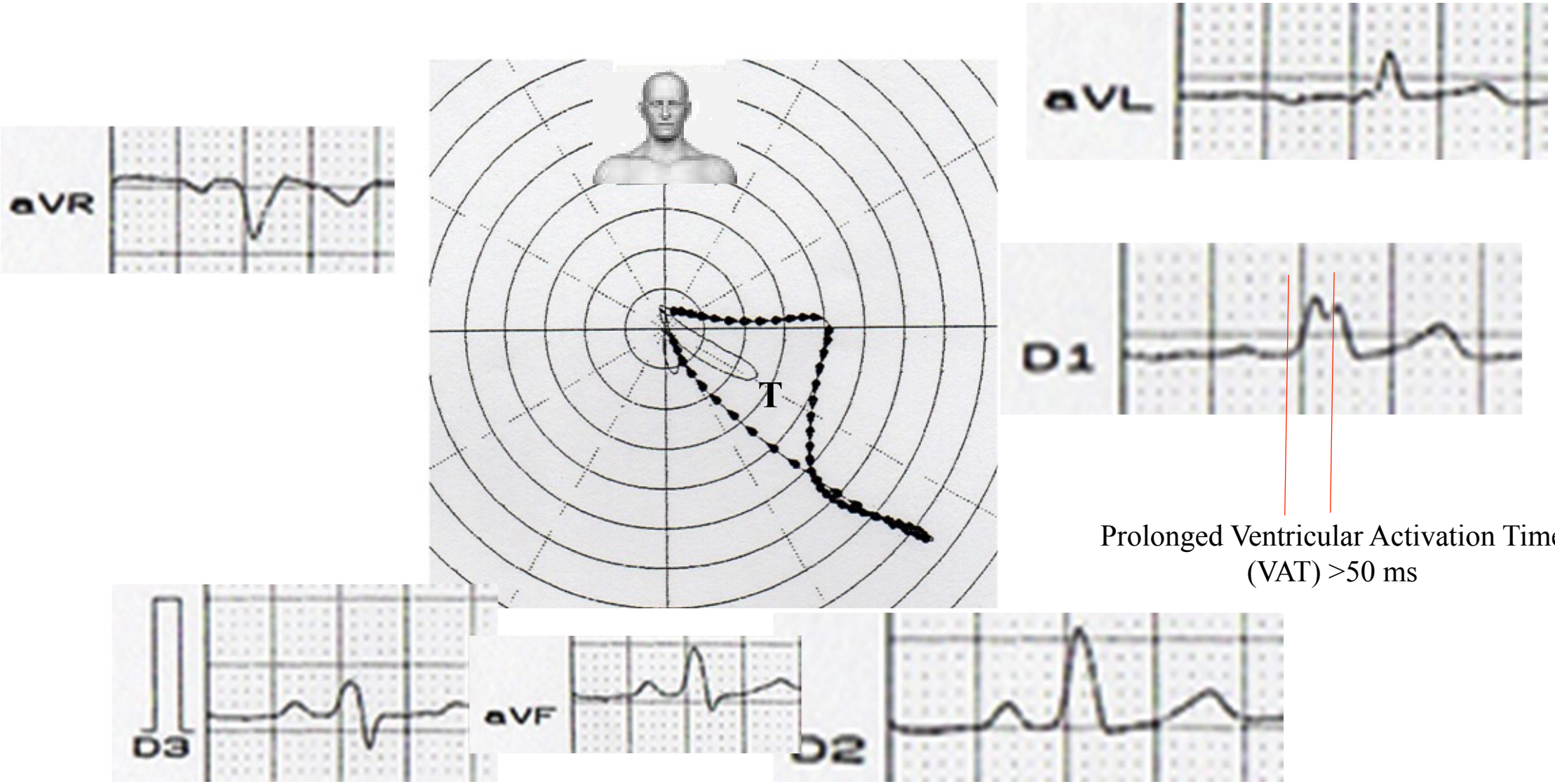

Diagnóstico VCG: asa de P en +70º, SÂQRS=+35° y el asa del QRS de rotación antihoraria. El esa de T no es opuesta a la el QRS, un hallazgo considerado atípico en el BRIHH completo clásico.

Diagnóstico ECG: SÂP=+30°, intervalo PR=140 ms, duración del complejo QRS=120 ms; onda R monofásica pura y ancha, “en torre”, con fragmentación en I, aVL y tiempo de activación ventricular >50 ms en I; SÂT=+30°, *i.e.* no opuesta al QRS.

Correlación ECG/VCG en el plano sagital derecho

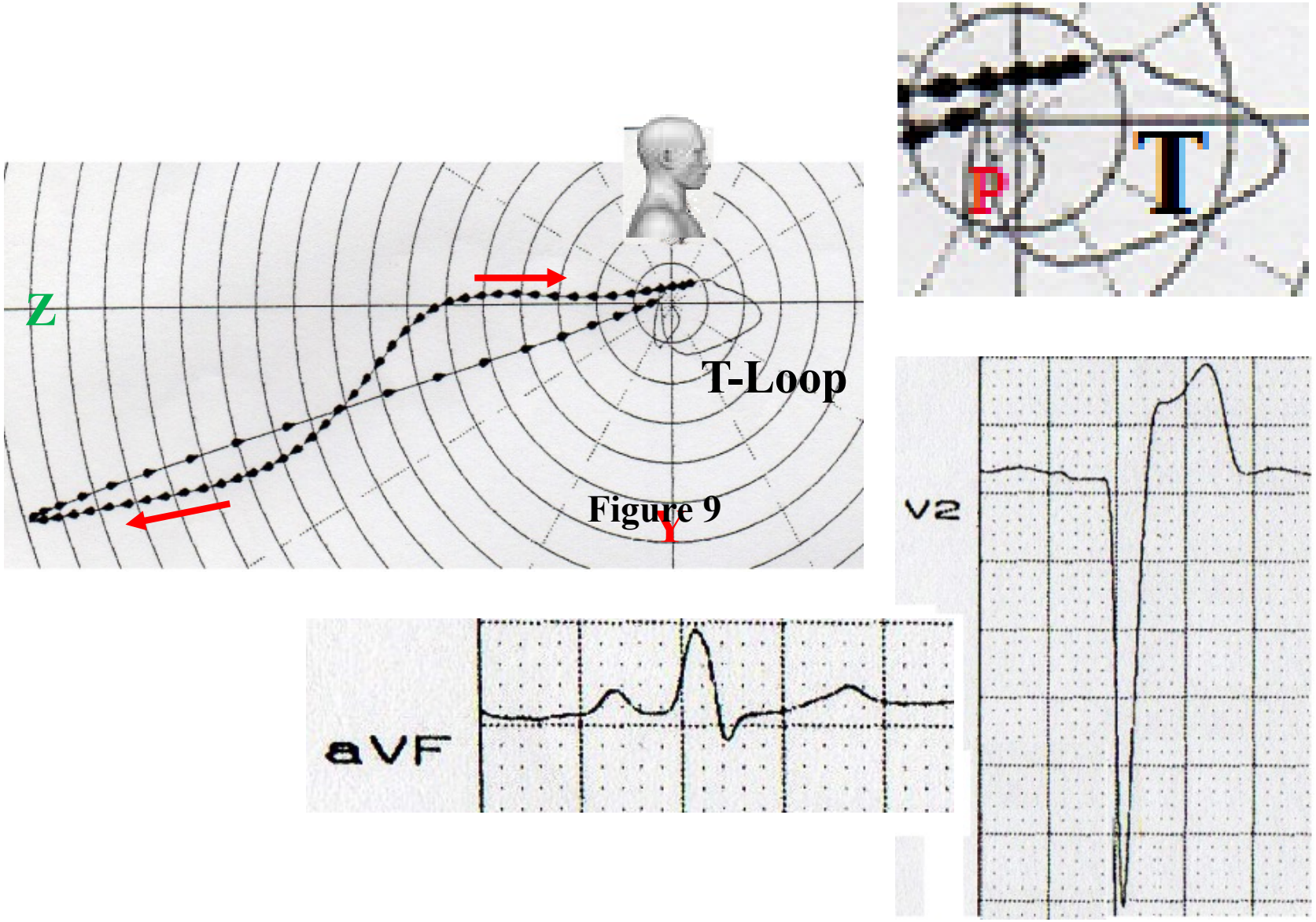

Diagnóstico VCG: asa del QRS se localiza en el cuadrante pósteroinferior, rotación en 8 y con asa aferente de conducción lenta medio-final. El asa T es opuesta a la dirección del QRS, apuntando hacia delante y con morfología alterada (redondeada). En el BRIHH completo no complicado, el asa T es fusiforme o elongada, tal como se muestra en la siguiente diapositiva.

BRIHH no complicado en el plano sagital derecho

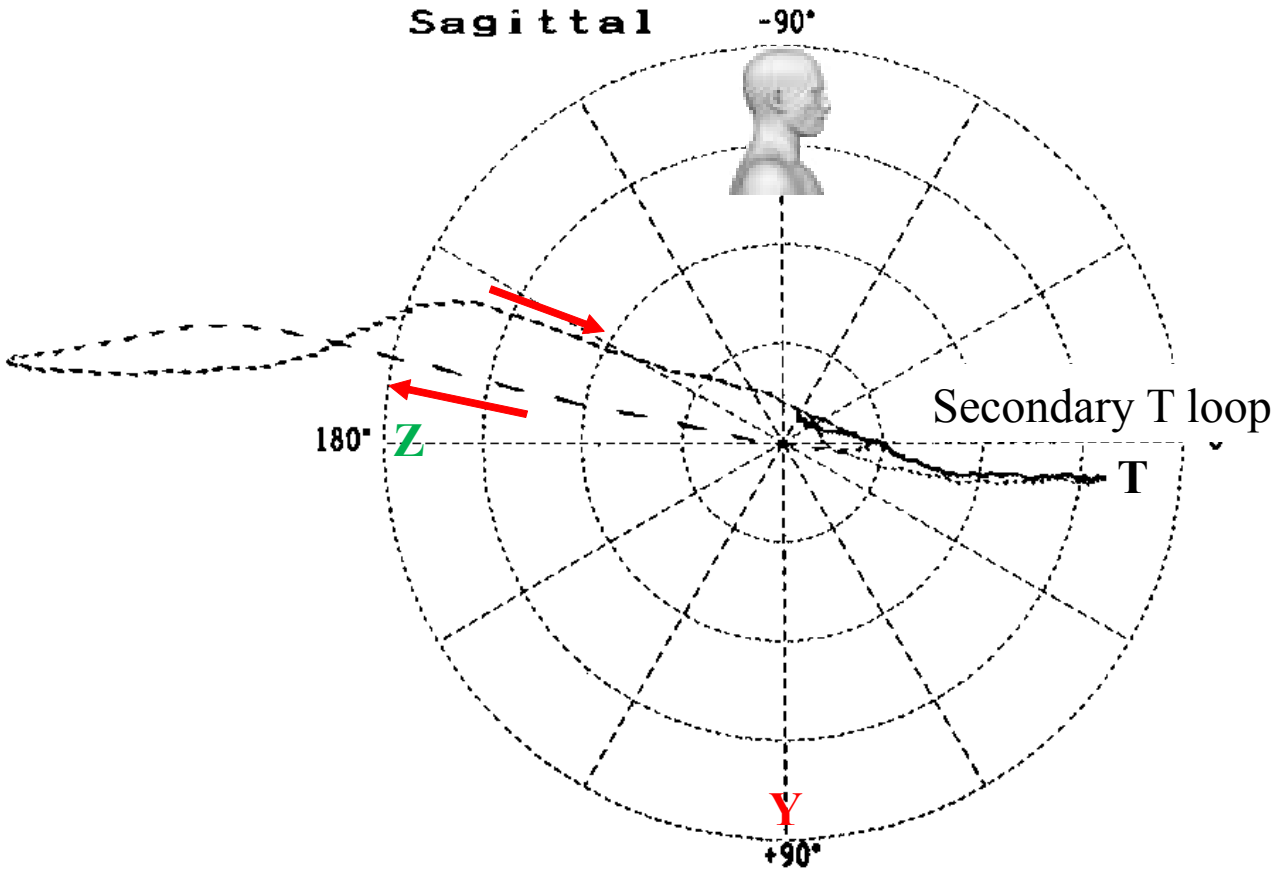



VCG de un paciente portador de BRIHH completo no complicado en el plano sagital derecho. Obsérvese el aspecto largo y delgado del asa T, dirigiéndose hacia delante, cerca de +3º. En este caso, el equipo permite observar que la rama eferente del asa T presenta un registro más lento que la rama aferente. Esta asa T es muy distinta del aspecto de un asa T primaria, la cual es redondeada, pequeña y con ramas simétricas.

III. Memoria cardiaca (MC) después de episodios de taquicardias paroxísticas de complejos QRS anchos (Kernohan 1969)

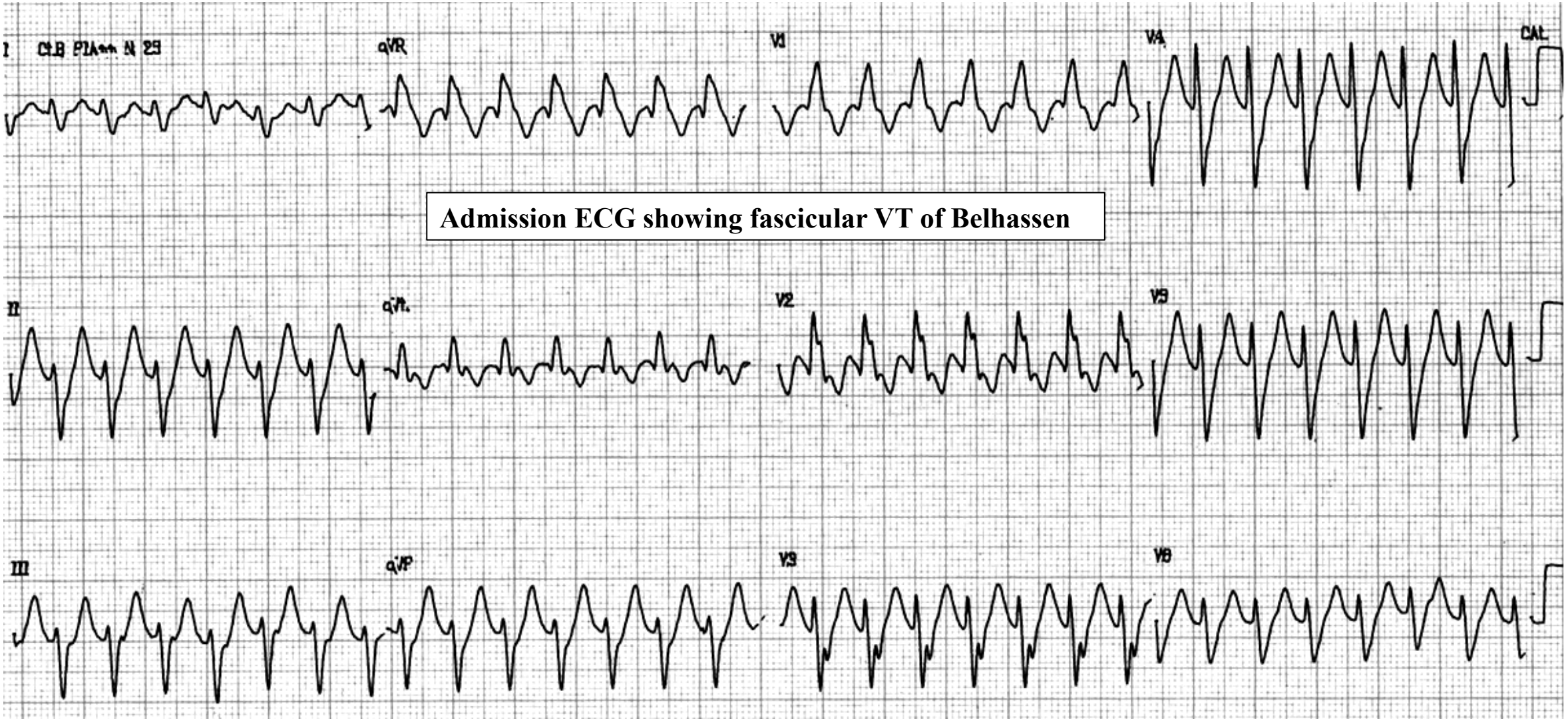

Admission ECG showing fascicular VT of Belhassen

Este es el caso de un paciente joven, varón de 22 años, ingresado durante un episodio de taquicardia ventricular fascicular, quien después de la reversión con verapamilo intravenoso presentó ondas T negativas, lo cual sugiere MC. Estas alteraciones se normalizaron luego de una semana, tal como se describe su evolución electrocardiográfica más adelante.

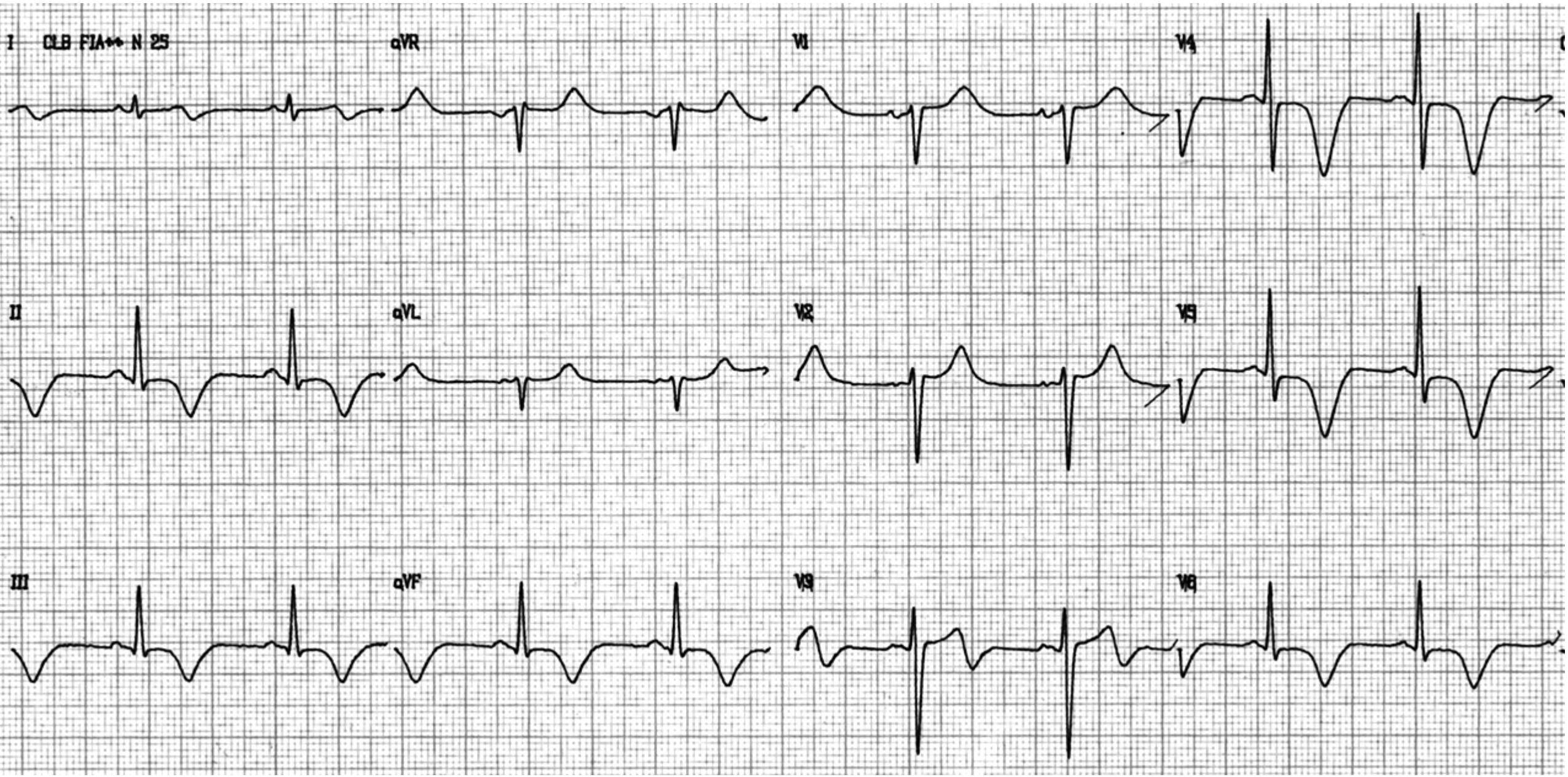

ECG luego de la reversion a ritmo sinusal con verapamilo, que muestra T negativas en II, III y aVF y desde V4 hasta V6 y más/menos en I, típico del fenómeno MC.

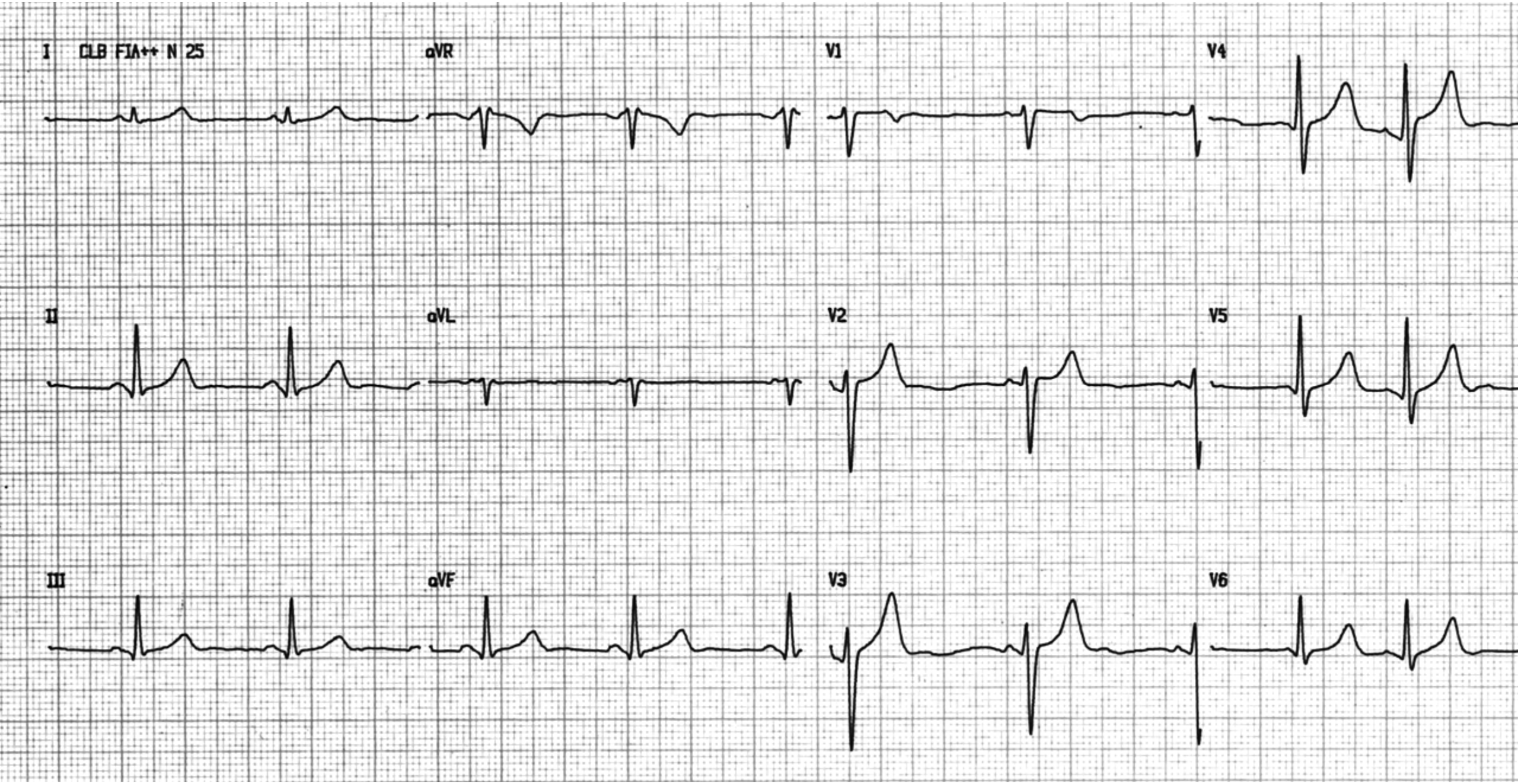

ECG realizado una semana después, que muestra normalización de las alteraciones en la repolarización ventricular

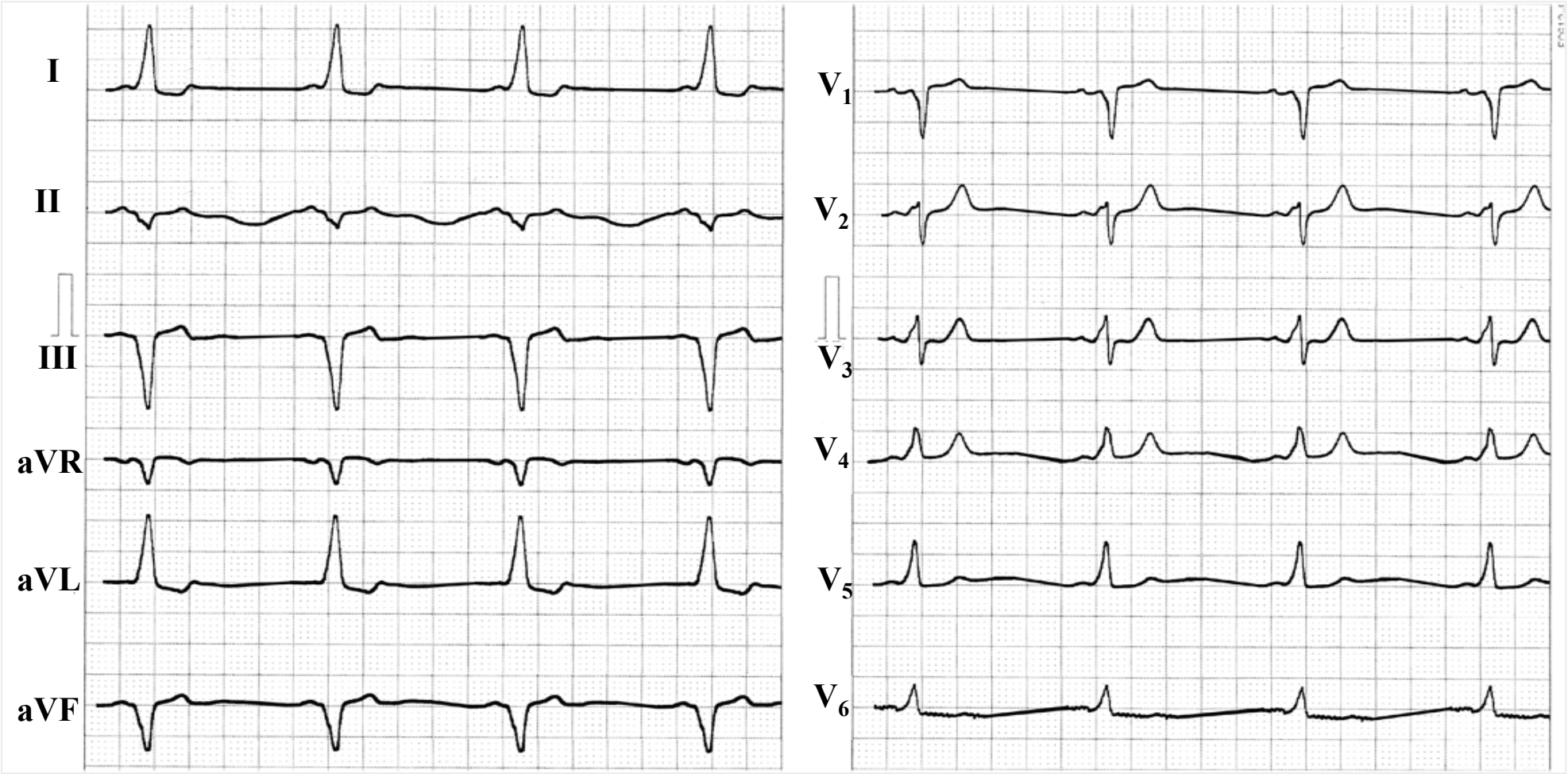

Diagnóstico ECG antes de la ablación: vía accesoria de la pared libre derecha, punto 2 de Gallagher, B o WPW tipo I europeo y región 5 de Lindsay. Puede semejar un área eléctricamente inactiva en la pared inferior (QS en II, III y aVF), infarto previo inferior y BRIHH –R pura en I, aVL, V_5 y V_6; y QRS o rS en V_1 y V_2.

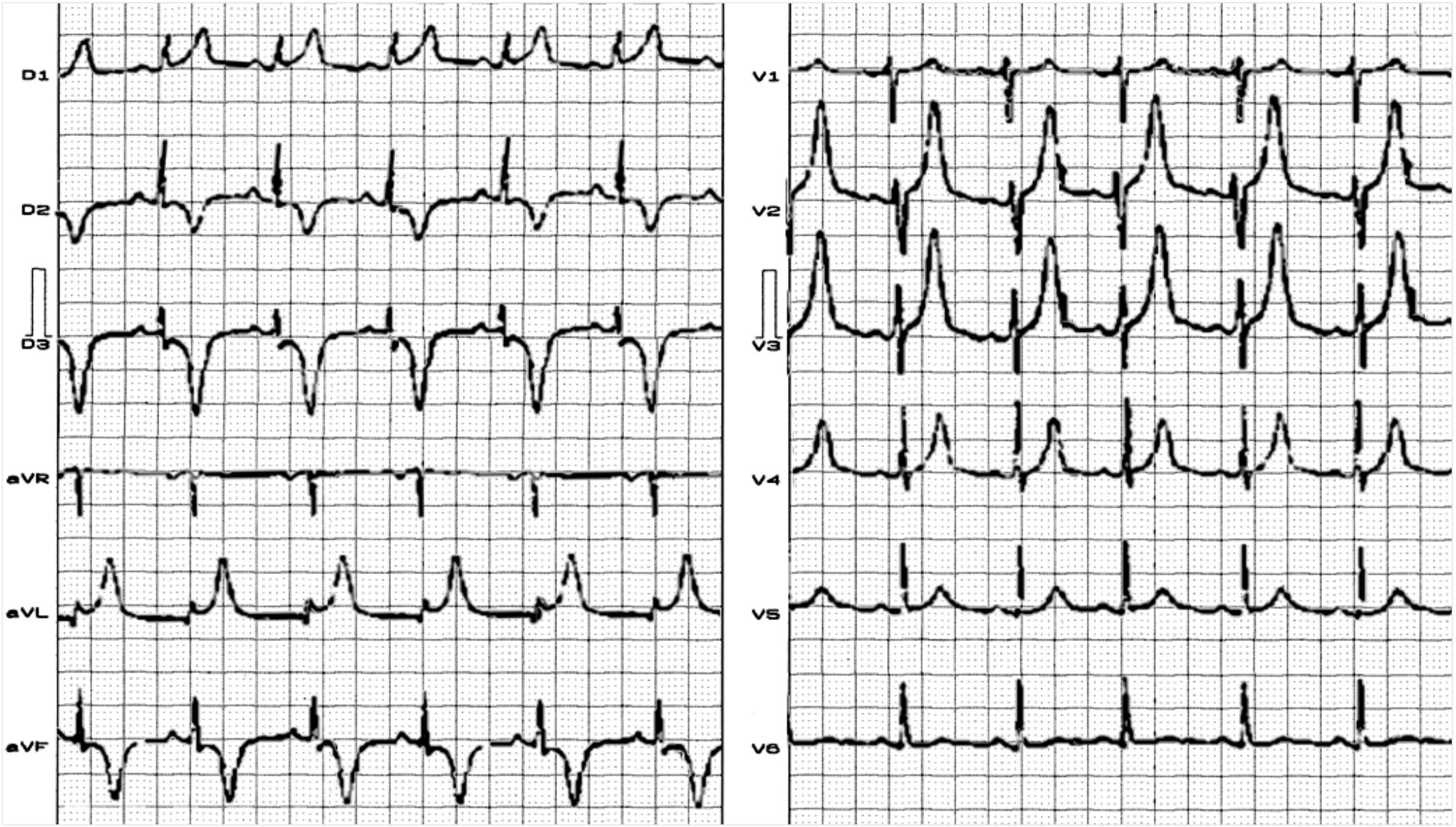

ECG inmediatamente después de la ablación; existen marcadas anormalidades en la onda T, la cual es inversa en las derivaciones inferiores y “picuda” en I, aVL y V2-4: memoria cardiaca. En cada derivación, el cambio direccional de la onda T previo y posterior a la ablación sucede en la misma dirección de la onda δ en el ECG de base.

Causas posibles de Memoria Cardiaca

El fenómeno de memoria cardiaca (MC) se caracteriza por la presencia de ondas T negativas precedidas por complejos QRS normales, luego de un período condicionante de despolarización ventricular anormal en las mismas derivaciones. El término MC fue acuñado por Mauricio Rosembaum y su escuela (**Rosembaum 1982**) de manera experimental en perros, describiendo las alteraciones electrocardiográficas inducidas por activación ventricular anormal, debida a:

1. Bloqueo de rama izquierda intermitente (**Byrne 2010**)
2. Después de estimulación con marcapasos (Kolb 2002). En este caso, la MC induce ondas T negativas causadas por la presencia de gradientes transmurales de repolarización que se producen durante estimulación ventricular y que son máximos cerca del sitio de estimulación (**Coronel 2007**)
3. Después de un episodio de taquiarritmia ventricular (**Omidvar 2013**)
4. Después de la ablación de una vía accesoria, transitoria o intermitente, en el síndrome de Wolff-Parkinson-White. La inversión de la onda T en II, III y aVF asociada a la desaparición de la onda delta luego de la ablación, son marcadores poderosos de éxito del procedimiento (**Trajkov 2008**).

El mayor interés por investigar este tema se debe al reconocimiento del impacto de este fenómeno en la práctica clínica cardiológica, dado que al manifestarse como alteraciones en la onda T, con frecuencia se interpretan como de origen isquémico (cambios en la onda T pseudo-primarios) observados en múltiples escenarios, principalmente en presencia de dolor precordial en la sala de urgencias, como en el primer caso.

Concepto de acumulación de Memoria Cardiaca

Acumulación. La duración y frecuencia de la alteración en la despolarización es un predictor del tiempo del fenómeno de MC, el cual permanecerá hasta el final de la alteración en la despolarización ventricular. En consecuencia, cuando se observa MC después de un episodio corto de taquiarritmias, el fenómeno de MC tendrá una duración breve y, por el contrario, si la alteración de la despolarización es prolongada –como sucede con la prexitación que se elimina con la ablación-, los cambios en la onda se observarán por períodos prlongados, horas o días (**Takada 2002**); Inden *et al* (**Inden 2001**) encontraron que la prolongación de la duración del potencial de acción en el epicardio se encontraba presente antes y persistió después de la ablación de la vía accesoria. Los cambios graduales en las propiedades de la repolarización incluyen la prolongación del potencial de acción que persiste después de la ablación y se puede justificar por el fenómeno de acumulación, propio de la MC.

Mecanismos propuestos para explicar el fenómeno de memoria cardiaca (MC)

A. Hipótesis de la modificación de la expresión de canales iónicos del sarcolema, de la conexina 43 y del contenido de contenido de calcio en el retículo sarcoplásmico intracelular. En la MC, pueden activarse 2 regiones, temprana y tardía:

La región de activación temprana, localizada proximalmente al sitio de activación alterada, ocasionando cambios en el flujo electrotónico, mediado por receptores de angiotensina II. El bloqueo del receptor tipo 1 atenúa la MC de corto plazo, el cual, al final, modifica el potencial sarcolémico. Tres mecanismos de importancia han sido identificados como responsables del fenómeno de la MC temprana y la expresión de conexina 43:

1. Disminución de la corriente de potasio "transitoria hacia afuera" (I-to) en la fase 1, causando una disminución del domo en las células epicárdicas. Esta disminución se debe a la regulación de la expresión de los canales Kv4 y la estabilidad del canal Kv4.3 mRNA. La estimulación en el ventrículo izquierdo ocasiona pérdida del domo en el epicardio y desplazamiento del vector de la onda T, mencionada como MC iniciada por un aumento local de angiotensina I en las células Hek293, en las cuales, las subunidades Kv4.3 and KchIP3 contribuyen a una mayor expresión de I-to, a través del receptor AT-1 (**Özgen 2012**). El fenómeno de MC puede abolirse utilizando el bloqueador de la corriente de potasio I to 4-aminopyridine (4-AP, **Geller 1993**). Los cambios en I-to afectan al potencial de acción, modificando la vulnerabilidad a arritmias e influencian el acoplamiento exitación-contracción. Una disminución en I-to se observa en corazones inmaduros, en personas ancianas, miocardiopatías y en insuficiencia cardiaca y causa prolongación de la duración del potencial de acción y del eflujo de calcio a través del intercambiador Na^{+}/Ca^{2+}. Ambos factores aumentan el calcio en el retículo sarcoplásmico y su acumulación en el medio intracelular, favoreciendo las arritmias gatilladas.

2. Disminución en la actividad de las corrientes a través de los canales de calcio tipo L. El bloqueo farmacológico de los canales lentos de calcio atenúa la aparición de la MC, tanto temprana como tardía; por otro lado, disminuye rápidamente la activación de la corriente rectificadora tardía hacia fuera de potasio (I-kr) en fase 3, con la consecuente reducción en el gradiente transmural de potasio (**Obreztchikova 2006**).

3. Disminución de la expresión de conexina 43. Las proteínas que constituyen las uniones de hendidura se conocen como conexinas. La más ubicua en el corazón es la conexina 43 y en menor cuantía, las conexinas 40 y 45. En los ventrículos, existe una gran cantidad de conexinas 43 y 45 y muy poca conexina 40. En los atrios existe una gran concentración de los 3 tipos. La conexina 43 es el mayor determinante de las propiedades eléctricas del músculo cardiaco. El cierre de la unión de hendidura ocurre a nivel de las conexinas y causa dromotropismo negativo; su disminución puede contribuir al fenómeno de MC (**Patel 2001**).

La región de activación tardía, distal al sitio de activación alterada. Se caracteriza por prolongación significativa del potencial de acción debida a incremento en el acortamiento mecánico. A pesar de la duración del potencial de acción (APD) marcadamente prolongada, existe una variación mínima sorprendente de las densidades de canales iónicos en el sarcolema, un aumento significativo de la concentración citosólica de calcio (el doble), responsable de la prolongación del APD en la región de activación tardía y un aumento de la actividad del intercambiador Na^{+}/Ca^{2+} (**Jeyaraj 2013**). In conclusión, el mecanismo básico de la memoria cardiaca es un aumento en los gradientes regionales electrofisiológicos.

II. Hipótesis que respalda las bases de la MC: la presencia de mecanismos de retroalimentación mecano-eléctricos de acción lenta

III. En el ECG: las ondas T y R concuerdan durante ritmo sinusal normal, pero no es así después de un período de estimulación ventricular. Este fenómeno llamado CM puede ser mediado por estímulos mecánicos. Hermeling *et al* (2012), utilizando modelos matemáticos investigó si este fenómeno de retroalimentación mecano-eléctricos de acción lenta explica la MC. Los autores construyeron un modelo que imitaba la conducta del ventrículo izquierdo, utilizando segmentos seriados mecánicos y eléctricos; cada segmento estaba provisto de corrientes iónicas de membrana, incluyendo canales de calcio y acoplamiento lento de exitación-contracción y retroalimentación mecano-eléctrica de acción lenta. El modelo mostró concordancia de la onda T con la R en ritmo sinusal normal y falta de concordancia aguda luego de estimulación ventricular, una vez restaurado el ritmo sinusal. Estos resultados indicaron que la retroalimentación mecano-eléctrica de acción lenta puede explicar:

-Las diferencias relativamente pequeñas en el acortamiento sistólico y el trabajo mecánico durante ritmo sinusal
-Brevedad de la dispersión de la repolarización
-Concordancia de las ondas T durante ritmo sinusal
-El fenómeno de MC

La distribución fisiológica en las propiedades electrofisiológicas reflejadas en la concordancia de las onda T puede ser útil para optimizar la función de bomba cardiaca. La siguiente diapositiva resume los principales mecanismos de MC.

Resumen de los hallazgos de Memoria Cardiaca

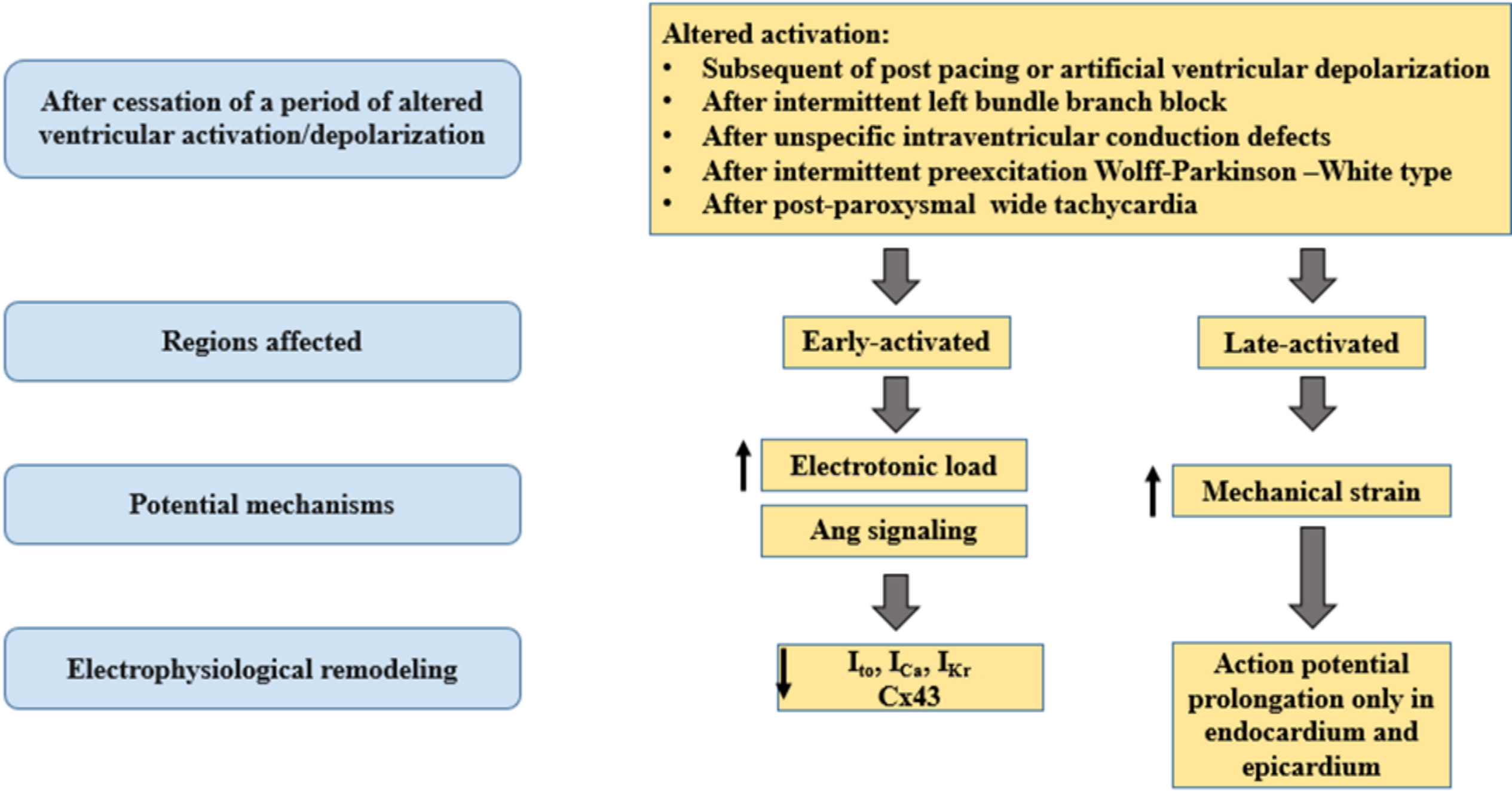

¿Cómo sospechar, en la práctica diaria, que estamos frente a un efecto de CM?

Primero, tenemos que considerar las circunstancias en las cuales ocurre este fenómeno: LBBB; estimulación cardiaca, presencia de vías accesorias o arritmias ventriculares. Si existe dolor precordial asociado a alguna de estas condiciones, el diagnóstico de MC es más complejo. En tal caso, es imperativo realizar un análisis clínico de las características del dolor (típico o atípico), además de la morfología de la onda T y, cuando fuera posible, compararla con trazados previos. El análisis de los factores de riesgo cardiovascular es importante también, en vista que es necesario descartar la presencia de isquemia real. La inversión difusa de la onda T puede observarse frecuentemente por la presencia de una lesión a nivel de la arteria descendente anterior, pero también por el efecto MC después de estimulación cardiaca, lo que hace su diferenciación difícil y compleja. En este escenario, un estudio de **Rosenbaum** (**1982**) propuso una serie de criterios que favorecen el diagnóstico de MC y no isquemia miocárdica:

-Onda T positiva en aVL
-Onda T positiva o isobifásica en I
-Ondas T con máxima negatividad en las derivaciones precordiales, en comparación con III
-En el caso que sean secundarias a CLBBB, una duración no mayor de 120 ms es una constante, así como la repolarización en las derivaciones izquierdas, no opuesta a las ondas R precedentes
-El asa T en el VCG en el caso de CLBBB durante MC se observa redondeada, a diferencia del asa T del CLBBB no complicado, la cual es fusiforme o elongada. Estos resultados mostraron una sensibilidad del 92% y una especificidad del 100% para el diagnostico de MC. Aunque aún no validada, esta herramienta puede ser muy útil para diferenciar una condición benigna como la MC de otras potencialmente severas, como la isquemia miocárdica

La carga mecánica cardiaca alterada conduce a hipertrofia ventricular, insuficiencia cardiaca descompensada y arritmias fatales. Sin embargo, los mecanismos moleculares que expliquen la disfunción eléctrica y mecánica se conocen muy poco. Cada vez más evidencia sugiere que la alteración del estrés mecánico crea alteraciones electrofisiológicas persistentes que predisponen al corazón a presentar arritmias fatales. De forma similar a la remodelación eléctrica, es una propiedad fisiológica clara del corazón humano presentar memoria en la onda T asociada a una variedad de estados de activación ventricular alterada, tales como bloqueo de rama, prexitación, estimulación, etc. Los modelos animales que se utilizan para investigar la remodelación eléctrica inducida por estiramiento, presentan limitaciones importantes. El pez cebra ha surgido recientemente como una modelo atractivo para el estudio de las enfermedades cardiovasculares y puede superar algunas de dichas limitaciones; este modelo puede proporcionar nuevas clarificaciones en los mecanismos moleculares que conducen a remodelación eléctrica negativa en respuesta al estiramiento y retroalimentación mecano-eléctrica; estos datos sugieren que dicho modelo es una plataforma poderosa para investigar estos efectos (**Werdich 2012**).

1969. Dr. Kanu Chatterjee, observador pionero del fenómeno de memoria cardiaca

En ese año, el Doctor Kanu Chatterjee observó la inversión masiva de la onda T y la depresión del segmento ST en 31 ECGs de pacientes que se habían sometido previamente a estimulación ventricular, endocárdica o epicárdica; lo cual, fue relacionado con el poder del estímulo eléctrico artificial y no a la presencia del electrode por sí solo; y permanecieron en tanto se continuaba la estimulación, pero siempre fueron reversibles. Estos no se deberían confundir como evidencia de isquemia o enfermedad coronaria. Más tarde (1982), este fenómeno fue denominado "memoria cardiaca" (MC) por la escuela Rosenbaum (Rosenbaum 1982).

Dr. Kanu Chatterjee
(1934-2015)

El Doctor Chatterjee nació en Bangladesh en 1934 y migró a Calcuta, India, como un refugiado. Él completó sus estudios de medicina en el R.G. Kar Colegio Médico en Calcuta, India, todavía viviendo en un campamento de refugiados; migró a Inglaterra en 1964 para formarse en medicina interna y cardiología, en el Hospital de San Jorge. Él fue el primero en describir los cambios de onda de T en el ECG luego de realizarse estimulación cardiaca, un efecto que posteriormente fue denominado MC. Luego migró a Los Angeles y trabajó con doctores Jeremy Swan y Guillermo Ganz en el *Cedars Sinai Medical Center* y describió, junto con sus colegas, las características hemodinámicas de los síndromes coronarios agudos y proporcionó sustento para la terapia hemodinámicamente guiada. El fue el primero en reportar el efecto beneficioso del nitroprusiato de sodio en la regurgitación mitral severa. La mayor parte de la carrera del Dr. Chatterjee la vivió en la Universidad de California, en San Francisco, donde enseñó a varias generaciones de cardiólogos innovadores y exitosos. Entre 2001 y 2009 dirigió el *UCSF Chatterjee Center for Cardiac Research*, así llamado en su honor. En 2009 se mudó a Iowa con su esposa, Docey Edwards Chatterjee, una mujer nativa de Iowa donde continuó con su trabajo clínico y docente. El Dr. Chatterjee escribió más de 380 publicaciones "revisadas por pares" y capítulos relacionados al manejo de pacientes cardiovasculares, con la participación de varios de sus colegas de Iowa y editó el libro *Cardiology – An Illustrated Textbook*. Él ha recibido muchos reconocimientos por sus logros y su docencia, incluyendo el *Gifted Teacher Award*, del Colegio Americano de Cardiología, y el *Lifetime Achievement Award* de la Sociedad Americana de Falla Cardiaca. En 2014 recibió el *Herrick Award*, la distinción más honrosa que otorga en cardiología la Asociación Americana del Corazón.

Referencias

1. Bayés de Luna A. Clinical Electrocardiography A Texbook 2nd Updated Edition. Futura Publishing Company, Inc; 1998. Chapter 6; P. 83-106.
2. Bayés de Luna A, Wagner G, Birnbaum Y, Nikus K, et al. International Society for Holter and Noninvasive Electrocardiography. A new terminology for left ventricular walls and location of myocardial infarcts that present Q wave based on the standard of cardiac magnetic resonance imaging: a statement for healthcare professionals from a committee appointed by the International Society for Holter and Noninvasive Electrocardiography. Circulation. 2006 Oct 17;114(16):1755-60.
3. Byrne R, Filippone L. Benign persistent T-wave inversion mimicking ischemia after left bundle-branch block--cardiac memory. Am J Emerg Med 2010 Jul;28(6):747.e5-6.
4. Chatterjee K, Harris AM, Davies JG, Leatham A. T-wave changes after artificial pacing. Lancet.1969;1:759–760.
5. Chiale PA, Etcheverry D, Pastori JD, et al. The multiple electrocardiographic manifestations of ventricular repolarization memory. Curr Cardiol Rev. 2014 Aug;10(3):190-201.
6. Coronel R, Opthof T, Plotnikov AN, et al. Long-term cardiac memory in canine heart is associated with the evolution of a transmural repolarization gradient. Cardiovasc Res. 2007 Jun 1;74(3):416-25.
7. Geiger AJ. Electrocardiograms simulating those of coronary thrombosis after cessation of paroxysmal tachycardia. *Am Heart J.* 1943;26:555–560.
8. Geller JC, Rosen MR. Persistent T-wave changes after alteration of the ventricular activation sequence. New insights into cellular mechanisms of 'cardiac memory'. Circulation1993 Oct;88(4 Pt 1):1811-9.
9. Goldwasser D, Senthilkumar A, Bayés de Luna A, Elosua R, Carreras F, Pons-Llado G, Kim RJ. Lateral MI Explains the Presence of Prominent R Wave (R ≥ S) in V1. Ann Noninvasive Electrocardiol. 2015 Nov;20(6):570-7.
10. Hermeling E, Delhaas T, Prinzen FW, Kuijpers NH. Mechano-electrical feedback explains T-wave morphology and optimizes cardiac pump function: insight from a multi-scale model. Prog Biophys Mol Biol. 2012 Oct-Nov; 110(2-3):359-71.
11. Inden Y, Hirai M, Takada Y, et al. Prolongation of activation-recovery interval over a preexcited region before and after catheter ablation in patients with Wolff-Parkinson-White syndrome. J Cardiovasc Electrophysiol. 2001 Aug;12(8):939-45.
12. Jeyaraj D, Wan X, Ficker E, et al. Ionic bases for electrical remodeling of the canine cardiac ventricle. Am J Physiol Heart Circ Physiol. 2013 Aug 1;305(3):H410-9.
13. Kalbfleisch SJ, Sousa J, el-Atassi R, Calkins H, Langberg J, Morady F. Repolarization abnormalities after catheter ablation of accessory atrioventricular connections with radiofrequency current. J Am Coll Cardiol 1991;18: 1761-6

14) Katz AM. T wave “memory”: possible causal relationship to stress-induced changes in cardiac ion channels? *J Cardiovasc Electrophysiol.* 1992;3:150–159.
15) Kernohan RJ. Post-paroxysmal tachycardia syndrome. Br Heart J 1969;31: 803-6.
16) Kershaw MA, Rogers FJ. Intermittent left bundle branch block: an overlooked cause of electrocardiographic changes that mimic high-grade stenosis of the left anterior descending coronary artery. J Am Osteopath Assoc. 2014 Nov;114(11):868-73.
17) Kolb JC. Cardiac memory-persistent T wave changes after ventricular pacing. J Emerg Med. 2002 Aug;23(2):191-7.
18) Nordin C, Siri F, Aronson RS. Electrophysiologic characteristics of single myocytes isolated from hypertrophied guinea-pig hearts. J Mol Cell Cardiol. 21 1989:729-739.
19) Obreztchikova MN, Patberg KW, Plotnikov AN, et al. I(Kr) contributes to the altered ventricular repolarization that determines long-term cardiac memory. Cardiovasc Res. 2006 Jul 1;71(1):88-96.
20) Olearczyk B, Gollol-Raju N, Menzies DJ. Apical hypertrophic cardiomyopathy mimicking acute coronary syndrome: a case report and review of the literature. Angiology. 2008 Oct-Nov;59:629-631.
21) Omidvar B, Majidi S, Raadi M, Alasti M. Diffuse inverted T waves in a young man with structurally normal heart: a case report. Ann Noninvasive Electrocardiol. 2013 Jul;18(4):409-12.
22) Özgen N, Lu Z, Boink GJ, et al. Microtubules and angiotensin II receptors contribute to modulation of repolarization induced by ventricular pacing. Heart Rhythm. 2012 Nov;9(11):1865-72.
23) Patel PM, Plotnikov A, Kanagaratnam P, et al. J Altering ventricular activation remodels gap junction distribution in canine heart.Cardiovasc Electrophysiol. 2001 May;12(5):570-7.
24) Rosenbaum MB, Elizari MV, Lazzari JO, Halpern MS, Nau GJ, Levi RJ. The mechanism of intermittent bundle branch block: relationship to prolonged recovery, hypopolarization and spontaneous diastolic depolarization. Chest 1973;63: 666-77.
25) Rosenbaum MB, Blanco HH, Elizari MV, Lazzari JO, Davidenko JM. Electrotonic modulation of the T wave and cardiac memory. Am J Cardiol. 1982 Aug; 50(2): 213-222.
26) Rosenbaum MB, Blanco HH, Elizari MV. Electrocardiographic characteristics and main causes of pseudoprimary T wave changes: significance of concordant and discordant T waves in the human and other animal species. Ann NY Acad Sci. 1990;601:36–50
27) Shvilkin A, Ho KK, Rosen MR, Josephson ME. T-vector direction differentiates post-pacing from ischemic T-wave inversion in precordial leads. Circulation 2005; 111:969-74.
28) Surawicz B, Knilans TK. Chou's Electrocardiography in Clinical Practice. WB Saunders Co Philadelphia; 2001. P. 540-553.

29. Surawicz B. Pathogenesis and clinical significance of primary T wave abnormalities.
30. Surawicz B. ST-T abnormalities. MacFarlane PW, Lawrie TDV; Comprehensive Electrocardiology. Pergamon Books, Ltd New York, NY; 1988. P. 511-563.
31. Takada Y, Inden Y, Akahoshi M, et al. Changes in repolarization properties with long-term cardiac memory modify dispersion of repolarization in patients with Wolff-Parkinson-White syndrome. J Cardiovasc Electrophysiol. 2002 Apr;13(4):324-30.
32. Trajkov I, Poposka L, Kovacevic D, et al. Cardiac memory (t-wave memory) after ablation of posteroseptal accessory pathway Prilozi. 2008 Jul; 29(1):167-82.
33. Werdich AA, Brzezinski A, Jeyaraj D, et al. The zebrafish as a novel animal model to study the molecular mechanisms of mechano-electrical feedback in the heart. Prog Biophys Mol Biol. 2012 Oct-Nov;110 (2-3):154-65.
34. Wilson FN, Macleod AG, Barker PS. The T deflection of the electrocardiogram. Trans Assoc Am Physicians. 46 1931:29-38.
35. Wilson MG, Sharma S, Carré F, et al. Significance of deep T-wave inversions in asymptomatic athletes with normal cardiovascular examinations: practical solutions for managing the diagnostic conundrum. Br J Sports Med. 2012 Nov;46 Suppl 1:i51-8.