“Patrón electrocardiográfico simil patrón de Brugada por tumor compresivo: Fenocopia de Brugada?”

https://ekgvcg.wordpress.com/

Raimundo **Barbosa-Barros M.D**[1]**;** Luiz Carlos **de Abreu P.h.D.**[2]**;** Andrés Ricardo **Pérez-Riera M.D.Ph.D.**[3]

1. Chief of the Coronary Center of the Hospital de Messejana Dr. Carlos Alberto Studart Gomes. Fortaleza - Brazil
2. Visiting Scientist at Program in Molecular and Integrative Physiological Sciences (MIPS), Department of Environmental Health | Harvard T.H. Chan School of Public Health.
3. Post-Graduates Advisor at Design of Studies and Scientific Writing Laboratory in the ABC Faculty of Medicine - ABC Foundation - Santo André – São Paulo – Brazil

Español: Hombre, 50 años, Caucásico, portador de linfoma de predominio mediastinal con derrame pericárdico voluminoso e importante compresión del tracto de salida de ventrículo derecho.
Antecedentes familiares negativos.
Ecocardiograma: examen realizado en condiciones técnicas adecuadas. Cámaras cardiacas de diámetros y espesores conservados, ventrículo izquierdo con hipocinesia difusa y función sistólica global reducida (fracción de eyección del ventrículo izquierdo de 45%), análisis de la función diastólica del ventrículo izquierdo perjudicada por la restricción al flujo mitral aproximadamente 62% con la inspiración), válvulas mitral y aórtica con discreto reflujo, ventrículo derecho con restricción diastólica importante, válvula tricúspide con análisis dificultada por el colapso de las cámaras derechas, derrame pericárdico importante con señales de inminentes taponamiento, vena cava inferior dilatada (2,1 cm) sin colapso inspiratorio. La tomografía computada torácica muestra conglomerado ganglionar del mediastino y gran derrame pleural.
¿Cuál es el diagnóstico clínico-electrocardiográfico más probable?
¿Cuáles son los pasos a seguir para el diagnóstico de certeza?

English: Man, 50 years old, Caucasian, carrying large mediastinal lymphoma with significant compression of the right ventricular outflow tract with large pericardial effusion. Negative familial background for genetic disease.
Transthoracic echocardiogram (TTE) performed in good technical condition. cardiac chambers diameters and thickness of normal Left ventricle with diffuse hyperkinesia and overall reduced systolic function (LVEF= 45%). Analysis of diastolic LV function impaired by the restriction of the mitral flow approximately 62% with inspiration). Mitral and aortic valves with discrete reflux, RV with significant diastolic restriction, tricuspid valve with analysis hampered by the collapse of the right chambers, significant pericardial effusion with signs of impending blockage, inferior vena cava dilated (2,1 cm) without inspiratory collapse.
Thoracic computed tomography shows mediastinal nodal conglomerate and large pleural effusion.
What is the most likely clinical and electrocardiographic diagnosis?
What are the steps for definitive diagnosis?

ECG1 previo al drenaje pericárdico

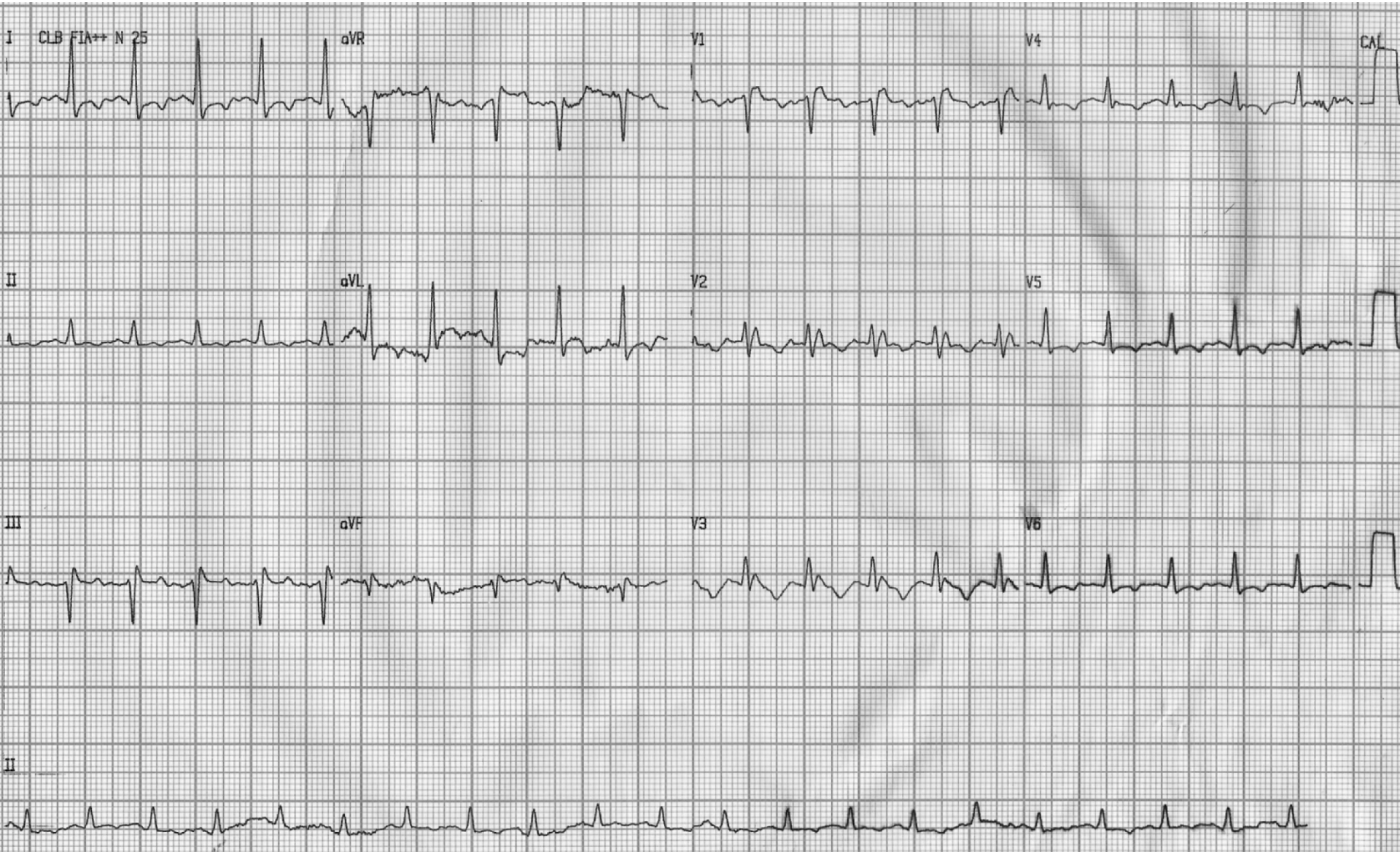

ECG2 Post-drenaje pericárdico

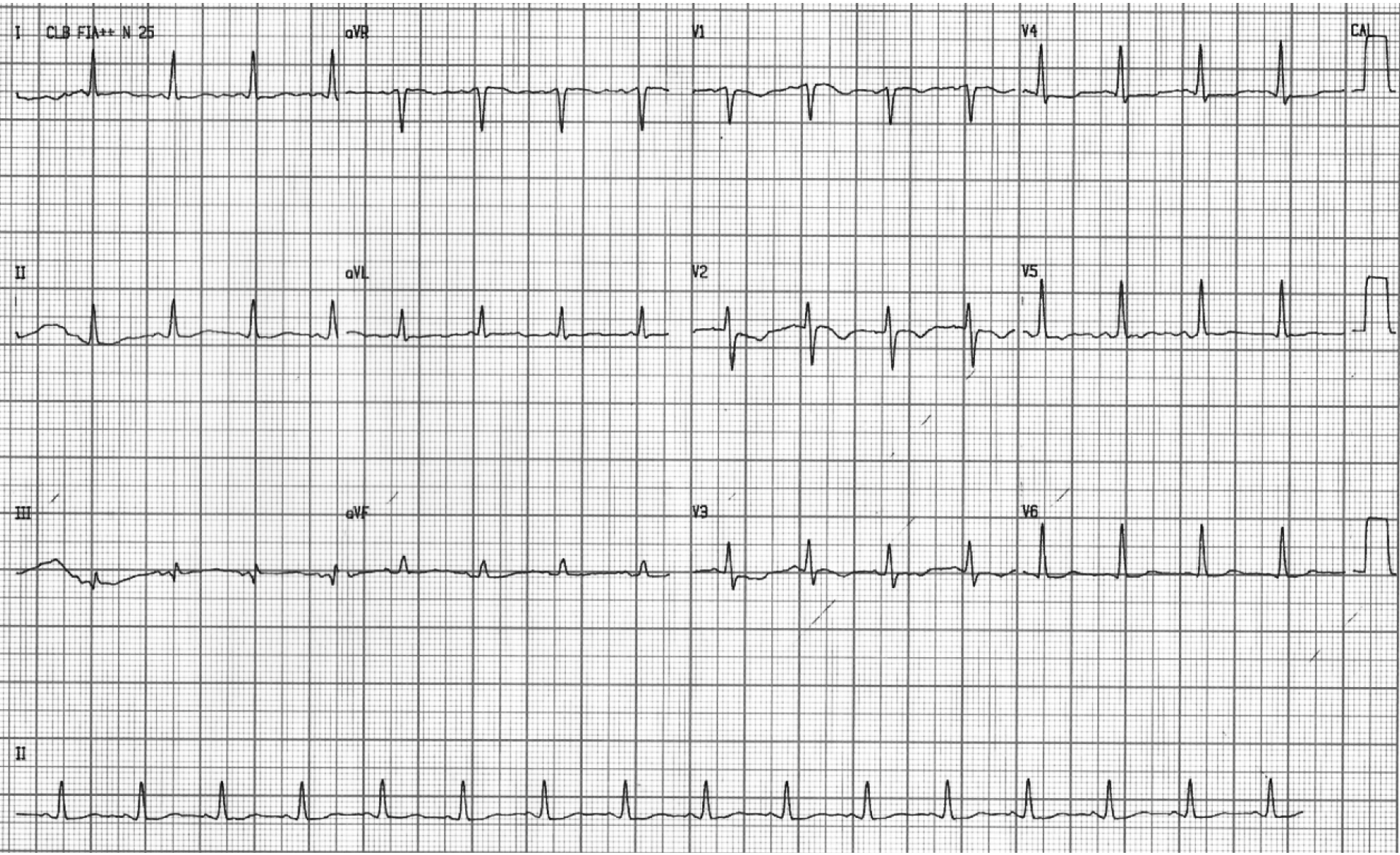

Derivaciones precordiales derechas

Pre-drenaje pericárdico

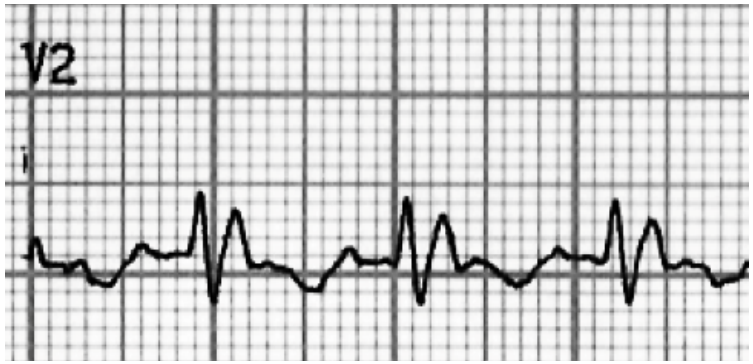

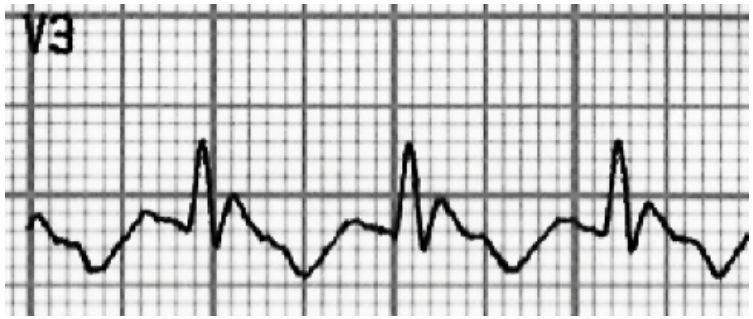

Post-drenaje pericárdico

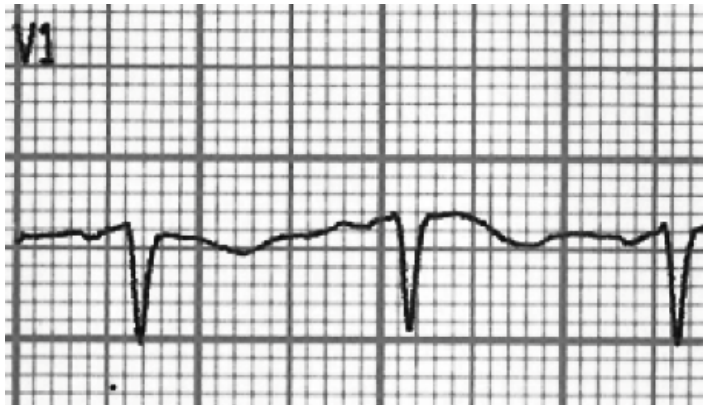

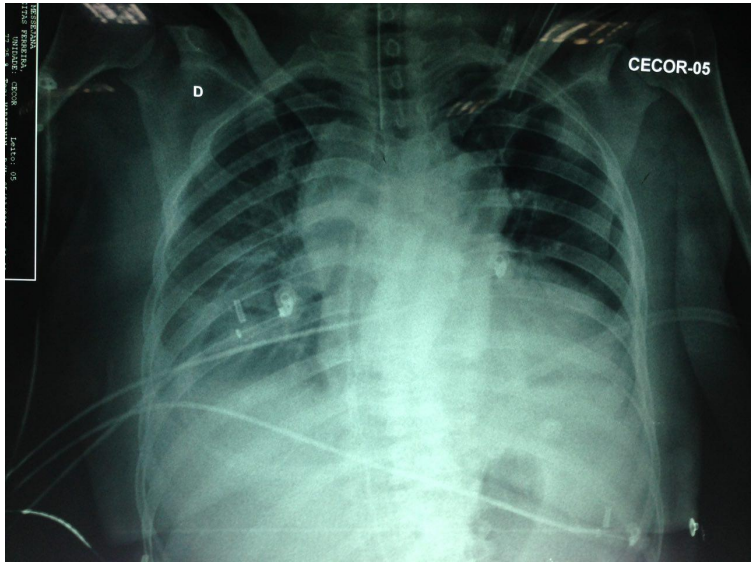
D
CECOR-05

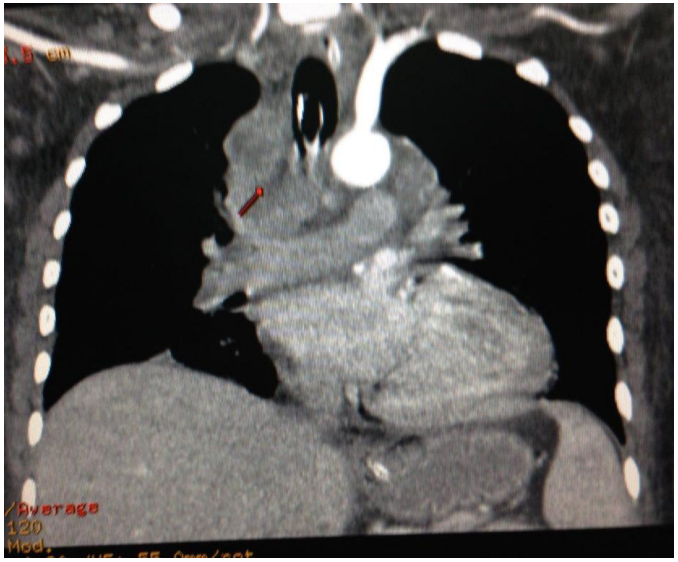

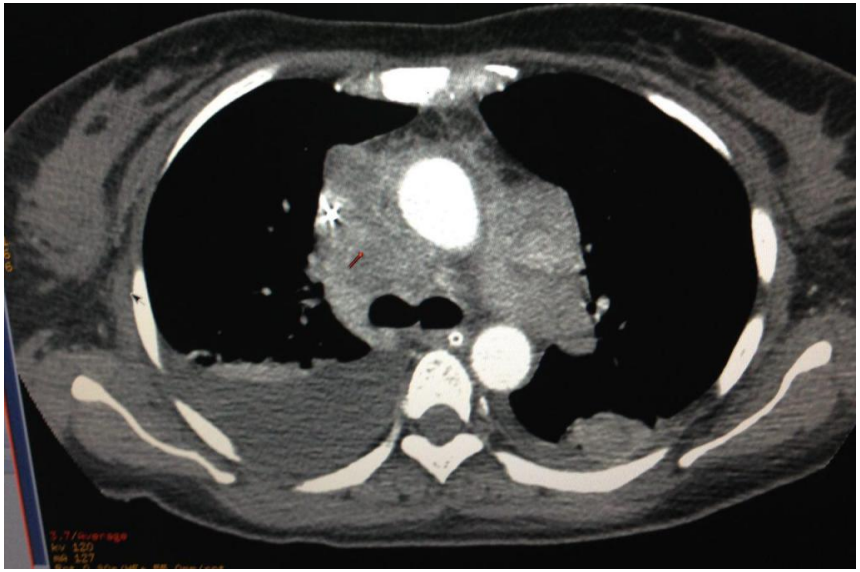

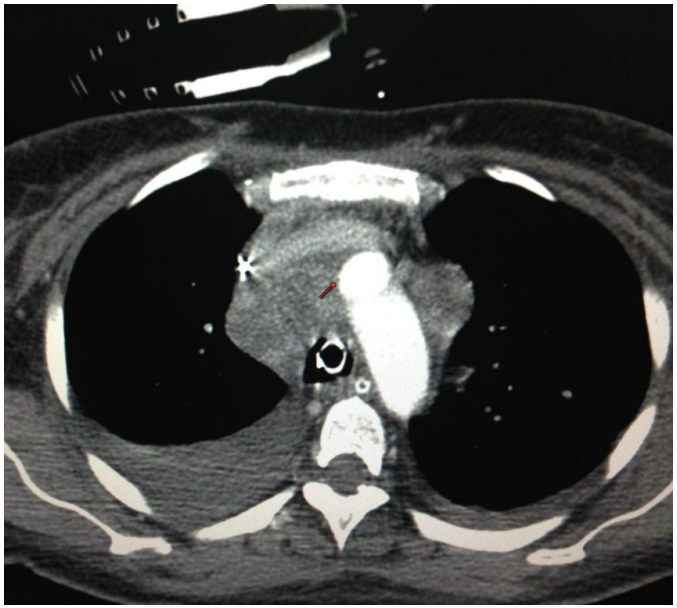

Opinión de Colegas

Español: Estimados Andrés y Raimundo: Ustedes han enviado el caso como siendo patrón Brugada. Al revisarlo encuentro discordancia en esto. Analizare lo que observo en el ECG.

1. **Taquicardia sinusal que mejora luego del drenaje pericárdico.**
2. **El intervalo PR disminuye su duración luego del mismo.**
3. **El eje eléctrico se encuentra más a la izquierda en el 1er ECG y se normaliza luego del drenaje, lo que interpreto posicional.**
4. **Incremento de la duración del QRS principalmente afectando las precordiales derechas de V1 a V3. Con patrón rSR y trastornos de la repolarización y prolongación del QTc.**
5. **El patrón resuelve luego del drenaje pero los trastornos de la repolarización continúan en precordiales derechas. Ustedes refieren patrón Brugada más yo encuentro una apenas un retraso de las fuerzas finales del QRS que llegan a afectar a V3. Al intentar medir el ángulo en V1 y V2, No encuentro que sea positivo para un patrón de Brugada, En V3 si pero no puedo considerar a esta para el diagnostico del mismo. Obviamente presenta una pericarditis por los criterios ECG. Más el patrón electrocardiográfico simula una Displasia arritmogénita del ventrículo derecho (ARVD), Más me encantara poder observar su análisis y evaluar como ha realizado la medición del ángulo, así aprende a poder medirlo en presencia de retraso de las fuerzas finales del QRS en V1 y V2.**

Un gran abrazo para todos!

Martín Ibarrola

English

Dear Andrés and Raimundo,

You sent the case as if it was Brugada pattern. I checked it and I disagree. I will analyze what I see in the ECGs.

1. Sinus tachycardia that reverts after pericardial drainage.
2. The PR interval decreases its duration after ii
3. The electrical axis is shifted to the left in the 1st ECG that normalizes after drainage, which I interpret is positional.
4. Increase in QRS duration mainly affecting the right precordial leads from V1 to V3. rSR pattern and repolarization patterns and QTc prolongation.
5. The pattern is solved after drainage, but not so repolarization disorders that continue in the right precordial leads. You mention the existence of Brugada pattern, but I find only a delay of the final forces of QRS, that affect V3, because I do not find the beta angle to be positive for Brugada pattern. Yes in V3, but I cannot consider it for the diagnosis. Obviously, there is pericarditis considering the ECG criteria.
6. The electrocardiographic pattern resembles ARVD.

I will enjoy your analysis and analyzing how was the angle measurement made; thus I will learn to measure it in the presence of delay of QRS final forces in V1 and V2.

Warm regards and Happy Easter everyone!

Martín IbarrolaM.D. Buenos Aires Argentina

Español: Respuesta de Andrés para Martín

Estimado Martin tu análisis fue brillante, sesuda y completa.

Apenas deberías especificar a qué ángulo te refieres porque no todos saben de qué ángulo estás hablando. Este foro no está formado apenas por expertos. Es claro que sabemos que te refieres al ángulo β es decir al ángulo formado por la rampa ascendente y descendente de la r' en V2. Estas cubierto de razón. En el verdadero patrón Brugada según el último consenso este ángulo debe ser ≥ 58° grados (Bayes de Luna 2012). Ya el pionero de la denominación, la doctora Chevalier (Chevalier 2011) le atribuye valor medio discretamente mayor: 62 ± 20° por lo tanto según Chevalier el patrón Brugada tiene que tener un ángulo β como mínimo de 42, este caso es de apenas 30°. Consecuentemente tu critica es procedente. Nosotros titulamos impropiamente al caso "Brugada electrocardiographic pattern in a patient with a compressive mediastinal tumor: Brugada phenocopy?" Cuando debería ser: Patrón electrocardiográfico semejante al patrón Brugada por tumor compresivo: ¿Fenocopia Brugada?

Vamos a cambiar el nombre.

En relación a tu aseveración que parece una ARVD es realmente una observación de alguien que entiende mucho de ECG. Yo había comentado esto con Adrian y Raimundo previamente. En las diapositivas 20 y 23 queda esclarecido.

Me deja extremamente feliz de observar que analizas maravillosamente los trazados denotando tu agudo espíritu crítico y tu espectacular progreso en este campo.

Andrés.

English

Answer from Andrés to Martin

Dear Martín,

Your analysis was brilliant, reflective and thorough.

You should just specify which angle do you mean, because not everyone knows what angle you are talking about. This forum is not constituted just by experts. Of course we know you mean the β angle; i.e. the angle made up by the ascending and descending ramp of r' in V1-V2. You are so right. In true Brugada pattern, according to the last consensus, this angle should be ≥58° (**Bayes de Luna 2012**). Dr. Chevalier, the pioneer of its name (**Chevalier 201**1), attributes a discretely greater mean value to it: 62±20°, so according to Chevalier, the Brugada pattern should be a β angle of at least 42°, and in this case it is just 30°. Thus, your criticism is relevant. We inappropriately titled the case, "**Brugada electrocardiographic pattern in a patient with compressive mediastinal tumor: Brugada phenocopy?**", when it should be "**Electrocardiographic pattern resembling Brugada pattern by compressive tumor: Brugada phenocopy?**"

We'll change the name.

About your statement that it seems ARVD/C, it is really an observation by someone who is very knowledgeable on ECGs. I had commented this with Adrián and Raimundo previously. In the slides 20 and 23 this is clarified.

I am extremely happy to see that you analyze the tracings wonderfully, showing your critical mind and your spectacular advancement in this field.

Andrés.

Español:

Este caso se trata de un paciente de 50 años, con un linfoma mediastinal complicado con derrame pleural y pericárdico severo (lo cual hace suponer invasión del mismo a este nivel). Los cambios observados en el ECG en un proceso pericárdico son debidos al compromiso de las fibras musculares epicárdicas, ya que el pericardio no es excitable. Estos cambios son originados por múltiples causas: proceso inflamatorio, compresión e isquemia de la fibras miocárdicas por aumento de presión y compresión intrapericárdica, hiperemia reactiva, aumento de las concentraciones de K^+ en el líquido pericárdico que puede originar cambios del punto J, onda J y alteraciones del ST/T. En el caso presentado, como bien menciona Martín hay un cambio de eje entre ambos ECG que pueden ser posicional y a mi tampoco me impresiona un patrón típico de Brugada. El primer ECG muestra un RS más taquicárdico, las alteraciones de aVR, aVL y aVF me impresiona como artefactos y no como la alternancia eléctrica que se observa en los derrames severos. El primer vector esta orientado hacia la izquierda, abajo y adelante, el complejo QRS presenta primero una rotación anti horaria para luego ser horaria, con un eje de R desviado hacia la izquierda (-10º). De V1 a V4 mide 120 mseg y presenta no se si una onda r´ o una onda J, hecho que no voy a poder diferenciar en el ECG de superficie; el segmento ST esta rectificado en forma difusa, con ondas T negativas cuyo eje se oponen al eje del complejo QRS.

Después de la pericardiocentesis el primer vector del complejo QRS se sitúa hacia abajo a la derecha y adelante, con un complejo QRS con rotación horaria, con un eje de R en 30º, con desaparición del trastorno final del complejo QRS de V1 a V4 y las ondas T tienden a normalizarse

Estos derrames pericárdicos son rápidamente reproducibles. Lo más importante en este caso es el tratamiento de la patología de base y evitar la nueva formación del derrame. No se a que se debe la hipocinesia generalizada por lo cual debería realizar otro ecocardiograma posterior para ver si el derrame la favorecía o era independiente de él.

Afectuosamente

Isabel Victoria Konopka MD Hospital Argerich Buenos Aires.

English: This case is a 50-year-old patient with mediastinal lymphoma complicated by pleural effusion and severe pericardial effusion (which leads to the assumption of invasion of it at this level). The changes observed in the ECG in a pericardial process are due to the involvement of epicardial muscular fibers, since the pericardium is not excitable. These changes originate by multiple causes: inflammatory process, compression and ischemia of myocardial fibers by increase in pressure and intrapericardial compression, reactive hyperemia, increase in K+ concentrations in the pericardial fluid that may originate changes of the J point, J wave and ST/T alterations. In this case, as Martín mentioned, there is an axis shift between both ECGs that could be positional, and for me it is not a typical Brugada pattern either. The first ECG shows a more tachycardic SR; the aVR, aVL and aVF alterations seem artifacts, unlike the electric alternation observed in severe effusions. The first vector is heading to the left, below and forward; the QRS complex presents first counterclockwise rotation, to become clockwise later, with axis of R shifted to the left (-10°). V1 to V4 measures 120 ms and it presents either r' wave or J wave, I'm not sure, a fact that I will not be able to differentiate in surface ECG; the ST segment is rectified in a diffuse way, with negative T waves, the axis of which oppose the QRS complex axis. After pericardiocentesis, the first vector of the QRS complex is located below and to the right and forward, with QRS complex with clockwise ration, with an axis of R in 30°, with disappearance of the final QRS complex disorder from V1 through V4, and T waves tend to normalize. These pericardial effusions can reproduce quickly. The most important issue in this case, is the treatment of the base pathology and preventing new effusion formation. I don't know the reason for the widespread hypokinesis, so another subsequent echocardiogram should be made, to verify if the effusion fostered it or was independent from it. Warm regards,

Isabel Victoria Konopka M.D. Hospital Argerich Buenos Aires.

Comentarios Finales

Conclusión

En este caso el patrón no tiene el criterio típico de patrón electrocardiográfico de Brugada. Consecuentemente, no es una fenocopia de Brugada. ¿Por qué? Debido a:

1. El ángulo β es muy agudo. Tiene tan sólo 30º (ver slide 21). Es necesario al menos 36.8º para cumplir el criterio (**Serra 2015**), 42° (**Chevalier 2011**) o ≥ 58° (**Bayés de Luna 2012**).
2. La base del triángulo es < 160 ms (ver slide 23).
3. La línea tangente es cercana a la línea vertical (ver slide 20).
4. La prolongación localizada del QRSd de V1 a V3. Esta es característica de ARVC/D y está relacionada con el monto de tejido fibrótico en pacientes con VT que se origina en el Ventrículo derecho (ver slide 24).

   QRSd V1 + V2 + V3 / QRS dV4 + V5 + V6 >1.2.

   QRSd of $^{V1+V2+V3}$ / $_{V4,\ V5\ and\ V6}$ ≥ 1.2

Consideraciones teóricas acerca de las Fenocopias de Brugada

Cuál es la definición de una fenocopia? Una fenocopia es una condición del medio que imita (copia) el fenotipo producido por un gen. El término fenocopia fue acuñado por Richard Benedict Goldshmidt al inicio del siglo pasado (**Goldschmidt 1935**). El fue un visionario geneticista Americano no ortodoxo de origen Judío-Germano. No creyó la idea de Charles Darwin de que cambios graduales y lentos podrían haber ocurrido en el origen de las especies. La fenocopia de Brugada describe condiciones que se presentan con el patrón ECG de Brugada (BrP) pero sin la canalopatía congénita real del síndrome de Brugada (BrS) considerado como una enfermedad cardíaca primariamente eléctrica con corazón estructuralmente normal (**Dendramis 2016**) frecuemntemente afectando las corrientes de sodio. Las fenocopias de Brugada son entidades clínicas que se presentan con un patrón ECG fenotípicamente idéntico a los BrP tipo 1 o 2, difiriendo etiológicamente del verdadero BrS (**Award 2013**). Las nuevas metodologías de medición del patrón ECG de Brugada tipo 1como el ángulo-β (punto de corte ≥ 58° para el ángulo β) y la base del triángulo (≥4mm para la base del triángulo), no puede diferenciar los patrones ECG del BrS de las fenocopias de Brugada (**Gottschalk 2016**).

El patrón se presenta en asociación con una condición indentificable y, luego de su resolución, el patrón ECG normaliza. La fenocopia de Brugada no se debe a una anormalidad congénita en el canal de sodio. De hecho, la característica distintiva es la ausencia de un verdadera BrS congénito. Por lo tanto, un test con un agente bloqueante de Sodio como ajmalina, flecainida, o procainamida no reproducirá el patrón ECG (**Baranchuk 2012)**

Sindrome de Brugada y patrón ECG de Brugada: BrS es una canalopatía cardíaca congénita heterogénea, considerada como cardiopatía elétrica primaria con transmisión autosómica dominante y pentetrancia variable, confiriendo predisposición a muerte súbita cardíaca debido a taquicardia ventricular polimórfica/ fibrilación ventricular (PVT/VF) en ausencia de cardiopatía estructural. La patogenia de esta entidad es debida a una combinación de una anormalidad genética en la repolarización y un retraso en la conducción en el epicardio del tracto de salida del ventrículo derecho (RVOT) (anormalidad de despolarización). Adicionalmente, . Additionally, el fenotipo es la apariencia de un organismo o parte de él (ej: patrón ECG) resultando de la interacción del genotipo y el medio ambiente (figura de la próxima diapositiva).

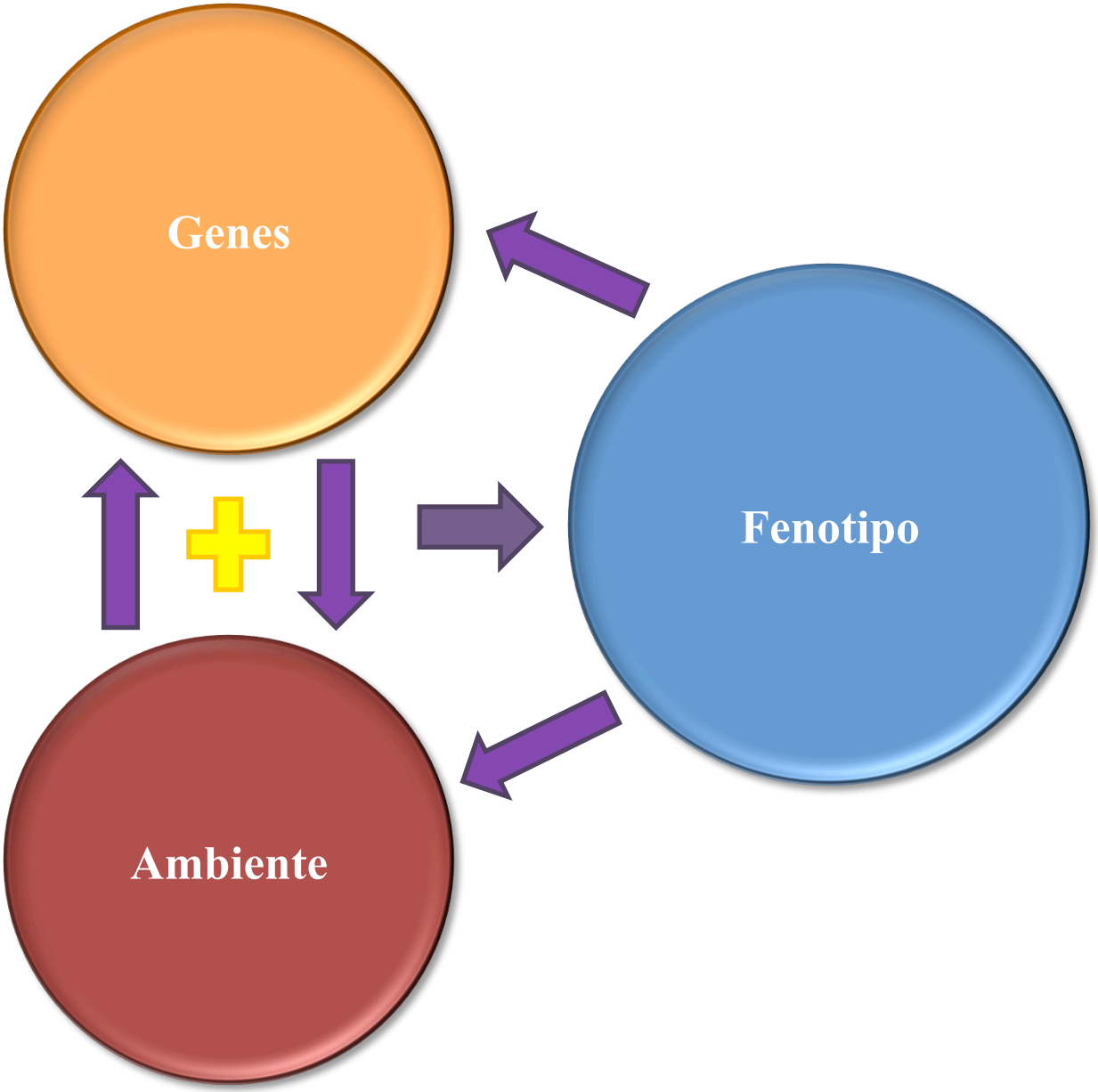

La interacción de genes y medio ambiente en la determinación del fenotipo.

Las anormalidades del ECG constituyen un desafío del BrS. Desafortunadamente, el patrón ECG suele estar anulado, exibiendo una variación día-a-día y latido-a-latido, en amplitud y morfología. Electrocardiográficamente, el BrS congénito se caracteriza por dos patrones ECG en las derivaciones precordiales derechas (V1-V3). Estos patrones involucran el punto J y elevaciones en el ST que producen el patrón tipo 1 "*coved*" o el tipo2 "*saddleback*" (**Bayés de Luna 2012**)

El patrón electrocardiográfico (ECG) de Brugada Tipo-1 tiene un punto J alto y elevación del ST ≥2 mm, con convexidad superior (Subtipo 1A) o rectificación oblicua descendente (subtipo 1B) seguido de ondas T negativas en derivaciones precordiales derechas (V_1-V_2 o desde V_1 a V_3) y/o derivaciones precordiales derechas V_{1R}, V_{2R} y V_{3R}. Los nuevos métodos para medir el patrón de Brugada tipo 1 tal como el ángulo β (punto de corte ≥ 58° para dicho ángulo) y la base del triángulo, (≥4 mm para la base del triángulo) no puede difernciar el patrón ECG del BrS de la fenocopia de Brugada (**Gottschalk 2016**) (figura debajo).

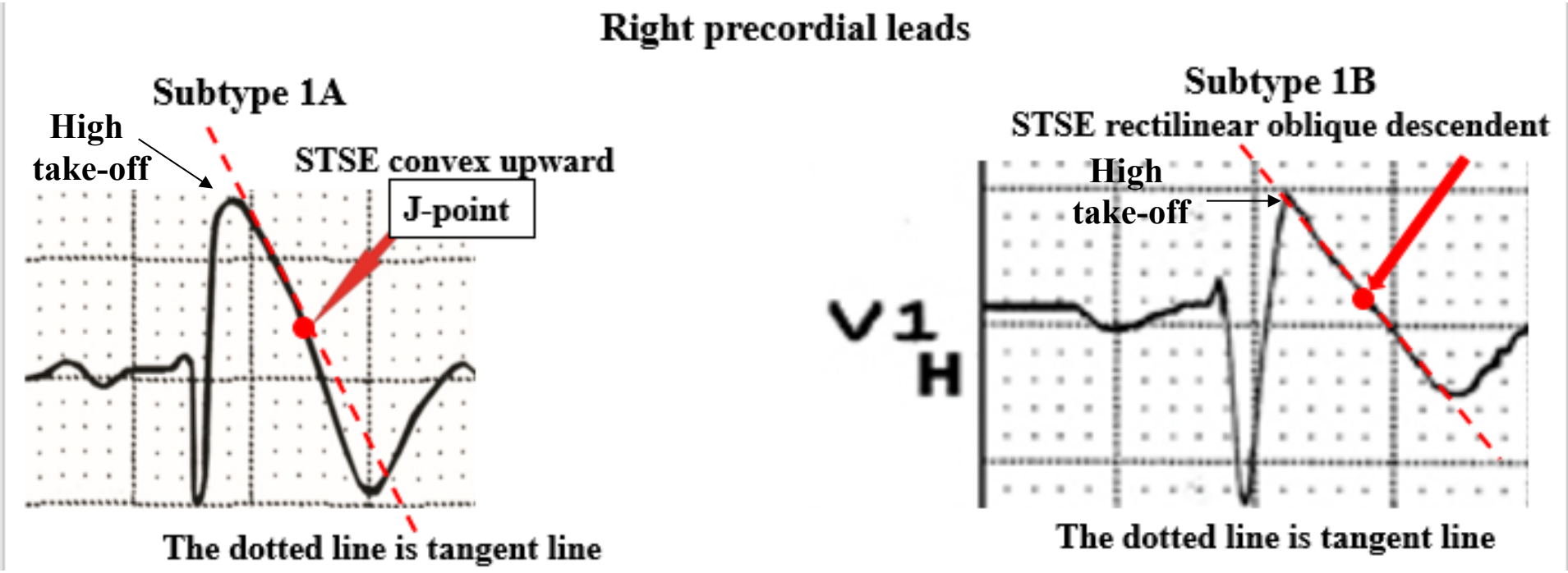

¿Dónde está el final del complejo QRS?

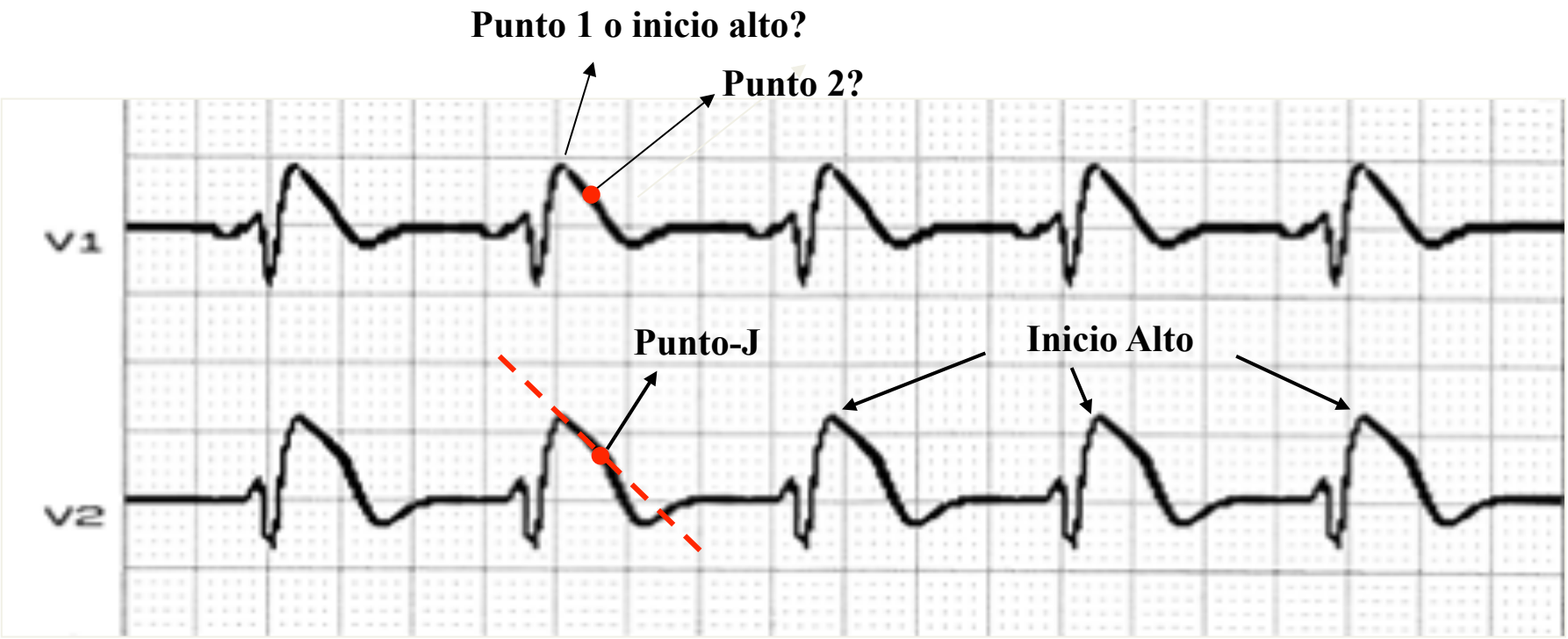

Respuesta: el punto 2 porque es coincidente con el punto-J. Es el punto aproximado de convergencia entre el final del complejo QRS y el inicio del segmento ST. Es considerado el punto en el cual el complejo QRS termine y el segmento ST incie. El punto J es un punto de referencia esencial para la medición de la duración del QRS y la elevación y/o depresión del segmento ST. El punto J representa el final de la despolarización y el inicio de la repolarización como muestra el ECG de superficie. Hay un overlap de ≈10 milisegundos (**Mirvis 1982**).

El punto J se usa para medir el grado de elevación o depresión del ST. Es muy importante en el infarto de miocardio con elevación del segmento ST (STEMI)

V1 El caso presentado

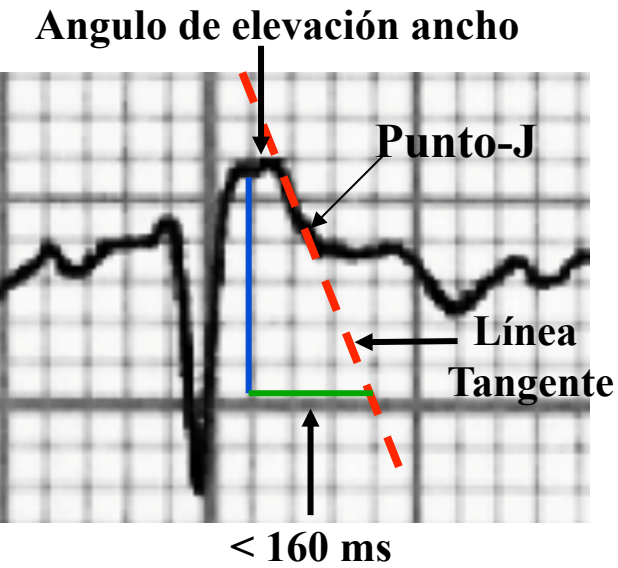

Patrón Brugada tipo 1 atípico debido a que la línea tangente está cerca de la línea vertical y el triángulo de la base es <160.

V1 patrón verdadero Brugada tipo 1

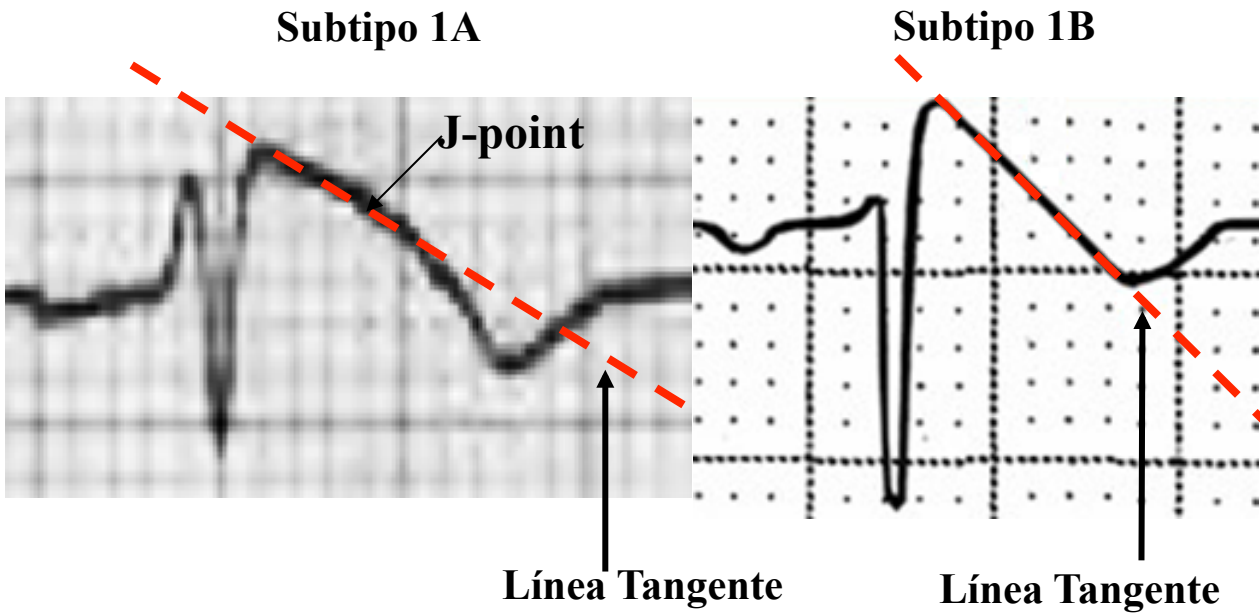

Subtipo 1A	Subtype 1B
Angulo ancho y alto de elevación	Angulo ancho y alto de elevación
Segmento ST convexo hacia arriba	Segmento ST descenso recto y oblicuo
Punto-J corresponde al punto donde la línea tangente se mueve fuera de la pendiente descendente del segmento ST	Imposible determinar la localización del punto J.

Ángulo β en un caso verdadero de S. Brugada

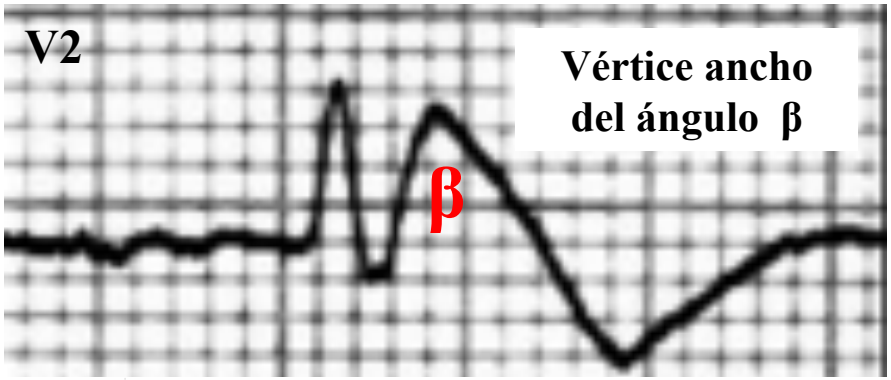

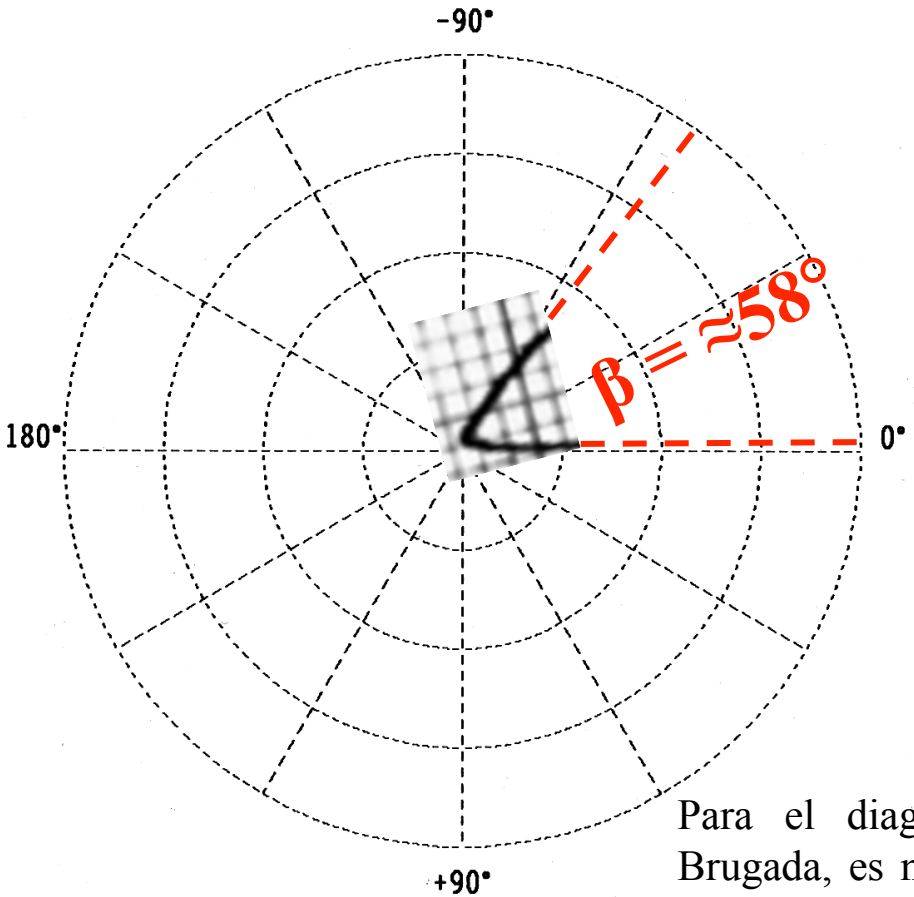

Ángulo β en en el presente caso.

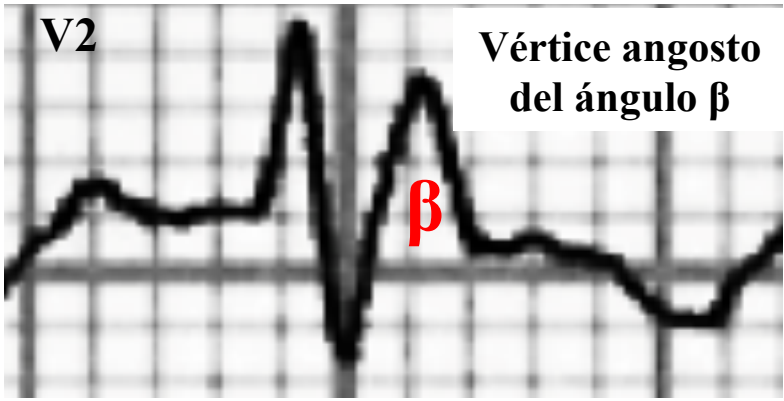

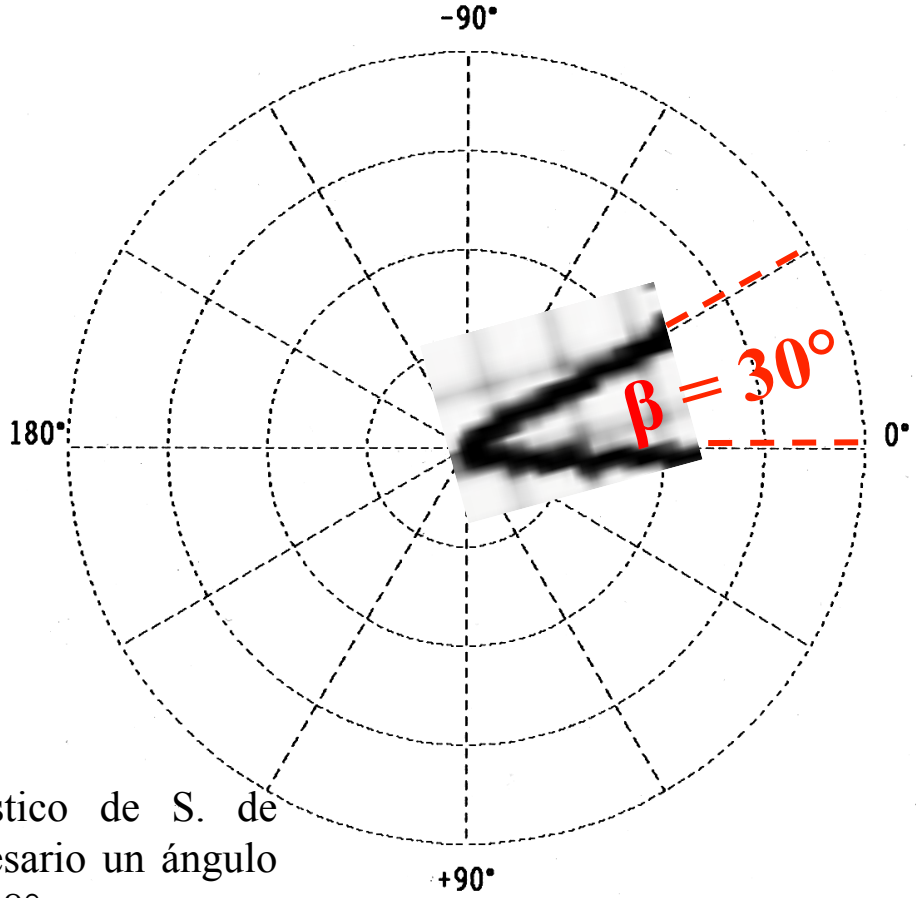

Para el diagnóstico de S. de Brugada, es necesario un ángulo β de al menos 36.8°

Un estudio publicado en la revista *Europace* nos ayuda con el diagnóstico diferencial entre el patrón de Brugada tipo 2 y el BRDHH incompleto, ordinario e "inocente", observado en atletas. Para tal diferenciación, el mejor criterio evaluado, es la así llamada "medición de la base del triangulo":

-Desde el ápex de la onda R´ (la punta de su vértice) se traza una línea vertical (en azul) 5 mm hacia abajo, la cual alcanza a la línea isoeléctrica. Esta se denomina "línea 1".

-Luego, se traza una línea horizontal, paralela a la línea isoeléctrica (en verde), que se inicia al final de la línea 1, abajo. Esta se denomina "línea 3"

-Finalmente, se traza una línea tangente que sigue a la rampa descendente de la onda R´ (en rojo), hasta cruzar a la línea 3 (siguiente diapositiva). Cuando la base de este triángulo es ≥160 ms, sugiere un patrón tipo 2 de Brugada; cuando es < 160 ms sugiere BIRDHH. Este método tiene una sensibilidad=85%, especificidad=95,6%, valor predictivo positivo (VPP)=94,4 y un valor predictivo negativo (VPN)=87,9% (**Serra 2015**).

La exactitud del VPP y del VPN varía según la prevalencia de la enfermedad en la población; por lo tanto, no se puede generalizar más allá de la población estudiada. Cuando la prevalencia de la enfermedad es baja, el VPP disminuye y puede resultar en una mayor proporción de falsos positivos. Esto tiene implicancias importantes para el paciente, no solo en términos de valoración adicional e intervención, sino, como mencionan los autores, sobre la indicación de realizar deporte competitivo (**Serra 2015**). Por esta razón, los autores consideran importante calcular "la fracción de probabilidad" (*likelyhood ratio*, LR) para estos nuevos criterios, en vista que no es afectada por la prevalencia de la enfermedad en la población (**Grimes 2015**); constituye por tanto, una de las mejores maneras de expresar su exactitud diagnóstica (**McGee 2002**). La LR permite al clínico calcular la probabilidad *post-test* de la enfermedad, basada en un estimado de la probabilidad pre-test. En esencia, la LR indica cuantas veces más (o menos) probable tiene ese resultado un paciente con la enfermedad que quien no la tiene. Indica cómo el resultado de una prueba en particular predice el riesgo de una anomalía. La sensibilidad o especificidad no aporta al clínico esta información; estas describen cómo una anomalía predice un resultado de una prueba en particular (**Deeks 2004**). El cálculo de la LR según el nuevo criterio electrocardiográfico descrito por los autores, podría permitir al clínico afinar su juicio clínico sin tener en cuenta la prevalencia de la enfermedad.

Patrón tipo 2 de Brugada versus BRDHH incompleto, ordinario, “inocente”

Patrón de Brugada tipo 2

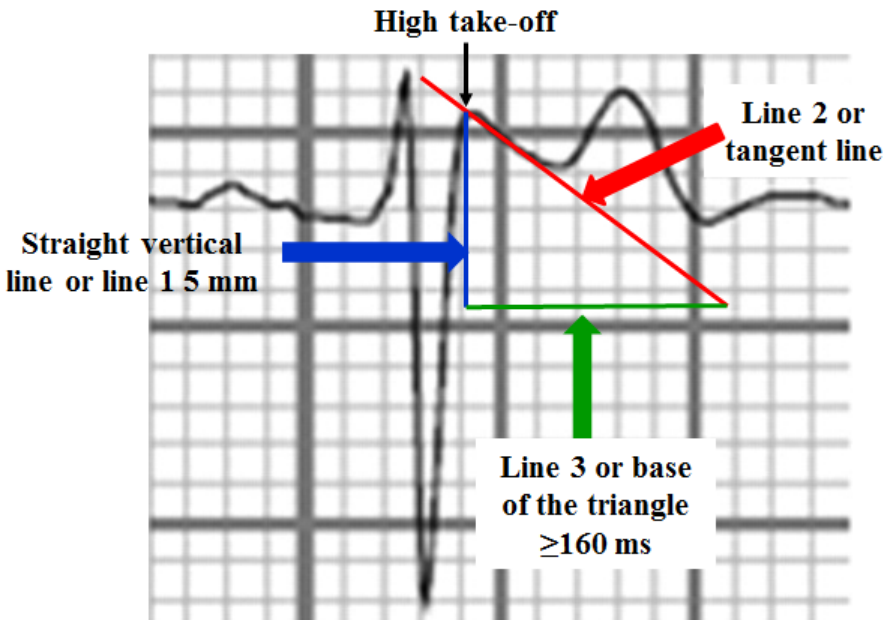

BRDHH ordinario, incompleto, “inocente”

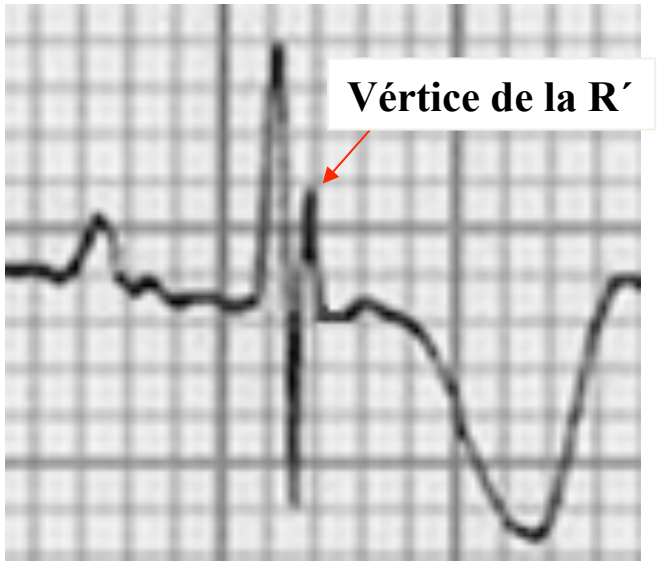

	Type 2 Brugada pattern	Ordinary “innocent” IRBBB
Ángulo β	≥ 58° (**Bayés de Luna 2012**) 62 ± 20° (**Chevalier 2011**) Ángulo β ≥ 36.8° (**Serra 2025**)	Ángulo angosto o agudo: 36 ± 20° (**Chevalier 2011**)
Ángulo α	Mayor	Menor
Onda T	Positiva o plana	Negativa
Duración de la base del triángulo (línea 1: desde el vértice de la onda r´, 5 mm hacia abajo)	> 3.5 mm ó 160 ms	Mínima
High take-off	Angulo	Angulo

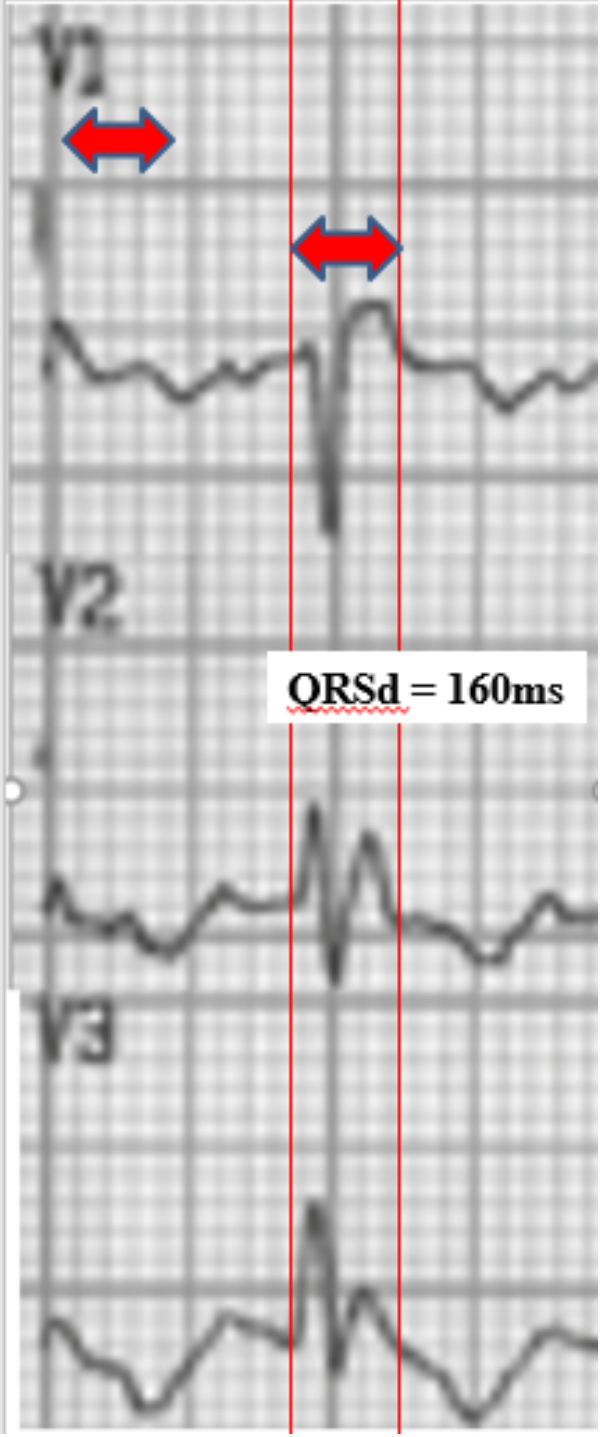

Prolongación localizada de la duración del QRS (dQRS) desde V1 a V3. Este hallazgo es característico de la Displasia/cardiomiopatía arritmogénica del ventrículo derecho (D/CAVD) y se relaciona a la cantidad de tejido fibrótico en pacientes con taquicardia ventricular (TV) que se origina en el ventrículo derecho (VD). La prolongación de la dQRS se localiza en las derivaciones precordiales derechas:

dQRS V1+V2+V3/ dQRS V4+V5+V6 $\geq$ 1.2 en aproximadamente 65% de los casos.

dQRS V1-V3 $\geq$ 160 ms predice TV en pacientes con D/CAVD; sensibilidad=91%, especificidad=90% (**Nasir 2003; Nasir 2003**).

El mecanismo de los defectos de conducción derechos no es una enfermedad de la rama derecha en sí misma sino un bloqueo distal, probablemente situado en la pared libre del VD. Esta hipótesis se sustenta en la apariencia histológica de las zonas displásicas (**Fontaine 1984**).

Pitzalis *et al* demostraron que el bloqueo parietal no es específico de la D/CAVD; también se encuentra en el síndrome de Brugada con prolongación del QT solo desde V1 a V2 (**Pitzalis 2003**)

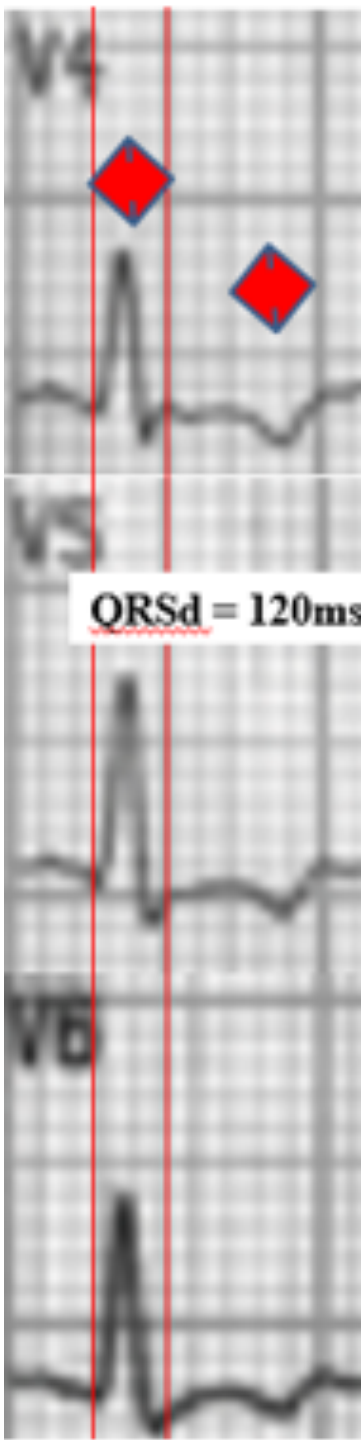

Categorías etiológicas de las Fenocopias de Brugada

Las fenocopias de Brugada pueden ser inducidas por una multitud de circunstancias clínicas que se han caracterizado en 6 categorías etiológicas distintas: (**Anselm 2014; Baranchuk 2012; Bayés de Luna 2012**):

1. Desórdenes electrolíticos: hiperkalemia (**Ortega-Carnicer 2002; Recasens 2013**), hipokalemia en el contexto de parálisis periódica congénita (**Gazzoni 2013**), hipernatremia concomitante, hipocalcemia (**Genaro 2014**), hipofosfatemia (**Meloche 2016**), hypokalemia e hiponatremia concomitante (**Mok 2008: Hunuk 2016**).

2. Desórdenes endocrinos y metabólicos: hipopituitarismo (**Anselm 2015**), crisis adrenal (**Dogan 2015**), hipotermia (**Gottschalk 2014**), acidosis (**Kovacic 2004**).

3. Compresión mecánica del tracto de salida del ventrículo derecho: inducida por compresión de un lipoma mediastinal gigante (**Asteriou 2013; Gottschalk 2014**), protrusión de un esófago reconstruido que resulte en compresión mecánica del corazón (**Kaneko 2013**) en el contacto de un *pectus excavatum* con compresión mediastinal (**Awad 2013; Tarin 1999**).

4. Isquemia: infarto agudo anterior (**Ferrando-Castagnetto 2016; Tomcsányi 2003**), infarto agudo con compromiso del ventrículo derecho (**Jastrzebski 2015**), miocardiopatía de Takotsubo (**Kirbas 2016**), durante angioplastia con balón (**Gottschalk 2016**), en el contexto de infarto agudo del miocardio inferior (con elevación del segmento ST), durante intervención coronaria percutánea de la arteria coronaria derecha (**Peters 2016**), estenosis de la arteria coronaria derecha dominante (**Agrawal 2015**), anomalías coronarias (**Dendramis 2015**).

5. Embolismo pulmonar masivo (**Zhan 2014**).

6. Enfermedad miocárdica: miocarditis aguda debida a síndrome hipereosinofílico (**Nayyar 2009**), cardiomiopatía Chagásica (**Arce 2010**), D/CAVD (**Corrado 1996; Peters 2014**).

7. Enfermedad pericárdica: pericarditis aguda (**Ozeke 2006**).

8. Modulación autonómica: inducida por ejercicio (**Enriquez 2016**), hemorragia intracraneal (**Labadet 2014**), inducida por ablación por catéter de fibrilación atrial con radiofrecuencia (**Jiang 2015**).

Miceláneas: sobredosis concomitante de alcohol y heroína (**Rambod 2014**), intoxicación aguda por *cannabis* (**Daccarett 2007**), intoxicación por ketamina con acidosis concomitante (**Rollin 2011**), electrocución (**Wang 2012**).

Criterios para diferenciar fenocopias de Brugada del verdadero síndrome congénito de Brugada

La gran contribución del Dr. Adrián Baranchuck consiste en el estudio del tema de manera científica, contribuyendo decisivamente a la futura clasificación y nomenclatura. De acuerdo al conocimiento actual, los criterios diagnósticos para Fenocopia de Brugada son: (1 a 4 son mandatorios). (**Baranchuck 2012: Bayés de Luna 2012; Anselm 2013**)

I. Un patrón ECG que muestre el patron tipo 1 o tipo 2 de Brugada, según el ultimo consenso (**Bayes 2012**)

II. Una condición subyacente identificable

III. El patrón ECG se resuelve después de la solución de la condición subyacente. Existe una probabilidad *pretest* baja se Sínd. De Brugada verdadero en ausencia de síntomas, historia médica e historia familiar.

IV. Prueba de provocación negativa con el uso de un bloqueador de canales de sodio (ajamalina, flecainida o procainamida) (**Boles 2016**). La prueba de provocación no es necesaria si se ha realizado manipulación quirúrgica del tracto de salida del ventrículo derecho en las últimas 96 horas, porque la mutación de SCN5A se identifica en solo el 25-30% de los pacientes afectados por Sínd. de Brugada verdadero (**Probst 2009**); este es sugerido por los siguientes hallazgos: patrón tipo 1 ó tipo 2 de Brugada en el ECG; elevada probabilidad *pretest* de Sínd. de Brugada verdadero determinada por la presencia de síntomas, historia médica e historia familiar y prueba de provocación positiva con bloqueadores de canales de sodio.

V. Otras diferencias clínicas ECG: ausencia de un predominio racial (es más frecuente en asiáticos); de predominio masculino (la relación hombres/mujeres es 8:1 debido al mayor predominio de I_{to} en mujeres); ausencia de respiración agonal nocturna; ausencia de historia familiar de muerte súbita en parientes menores de 45 años, ausencia del patrón ECG tipo 1 ó 2 en parientes de primer grado; el intervalo PR y el intervalo HV electrograma del haz de His están prolongados en ≈50% de los casos, observada principalmente en portadores de mutaciones en el gen SNC5A, así como bloqueos intra o infrahisianos.

El concepto de formas adquiridas (inducidas por drogas) de síndrome de Brugada (BrS) versus fenocopias de Brugada

Este concepto fue acuñado por Wataru Shimizu hace 11 años (**Shimizu 2005-2005**). A diferencia de la fenocopia de Brugada, los pacientes con formas adquiridas de BrS son portadores ocultos de la entidad (entidad latente), las cuales son similares a las formas adquiridas de LQTS y muestran el patrón característico. Por muchos años, el síndrome de QT largo congénito (SQTL) y el adquirido fueron vistas como entidades diferentes con una cercanía llamativa (**Jackman 1998**). Tomaría 40 años para finalmente conocerse que la pérdida de función del canal de I_{kr} puede ser causada por mutaciones genéticas o por drogas. El descubrimiento de que algunos pacientes con SQTL inducido por drogas tenían mutaciones genéticas subyacentes subclínicas que se manifiestan cuando reciben drogas que prolongan el intervalo QT fue llevado a cabo por Sesti *et al* (**Sesti 2000**). El uso diagnóstico de los bloqueadores del canal de I_{kr} para identificar pacientes con mutaciones de SQTL subyacentes fue propuesto por Kaab *et al* (**Kaab 2003; Viskin 2009**). Los estudios experimentales demuestran que a nivel del tracto de salida del ventrículo derecho (TSVD), una muesca en el potencial de acción (PA) epicárdico inducida por una corriente de potasio transitoria hacia fuera (I_{to}) intrínsecamente prominente con la subsecuente pérdida del domo (pero no en el endocardio), da lugar a un gradiente de voltaje, el cual resulta en un patrón BrS tipo 1 e inducción de fibrilación ventricular/ taquicardia ventricular polimórfica (FV/TVP) por reentrada en fase 2. Por tanto, cualquier intervención que incremente la corriente I_{to} o disminuya corrientes hacia adentro (p.e. corrientes de calcio tipo L o corrientes rápidas de sodio) al final de la fase 1 del PA puede acentuar o desenmascarar un patrón tipo 1 de Brs, similar al que se encuentra en BrS congénito, conformando una forma adquirida del BrS, tales como lo hacen drogas que, en adición a bloqueadores de canales de sodio y a condiciones que inducen elevación transitoria del segmento ST. En teoría, una intervención adquirida que cause suficiente desequilibrio entre las corrientes hacia fuera y hacia adentro en el TSVD puede inducir patrón de Brs en cualquier individuo, aunque la posibilidad de arritmias no se conoce. No se ha establecido si se requiere de una predisposición genética o represente una forma latente de BrS; estas fenocopias de BrS pueden ser causadas por **drogas, anomalías electrolíticas, isquemia aguda, niveles aumentados de insulina, estados febriles, hipotermia o compresión mecánica del TSVD**.

Las drogas que preferiblemente deben evitarse se encuentran en http://www.brugadadrugs.org/. Es una iniciativa sin fines de lucro desarrollada por médicos (**Postema 2009**) del Departamento de Cardiología del Centro Médico Académico de Amsterdam en colaboración con un panel de expertos en BrS de renombre mundial. Es una herramienta de ayuda para los médicos que tratan pacientes con BrS así como para los pacientes y sus familiares, con el fin de proveer información gratuita, actualizada y de alcance mundial sobre uso seguro de drogas en el BrS. Como puede verse, tanto las fenocopias de Brugada, así como las formas adquiridas de Brs tienen las mismas causas. Tanto así, que los fármacos bloqueadores de canales de sodio se convirtieron en un medio de amplio uso para la identificación de pacientes con BrS subyacente antes que se aceptara la idea de BrS adquirido (inducido por drogas). En consecuencia, la única forma de diferenciarlas es con el uso de pruebas de provocación con ajmalina u otras drogas bloqueadoras de los canales de sodio: si son positivas, indican formas adquiridas de BrS; si son negativas, indican fenocopia de Brugada. Observación: el término "patrón electrocardiográfico tipo Brugada" debe eliminarse, porque no define la causa subyacente. El diagnóstico de BrS requiere la presencia de un patrón electrocardiográfico de Brugada tipo 1 con al menos uno de los siguientes criterios diagnósticos:

1. Síncope
2. Antecedente de paro cardiaco
3. FV/TVP documentada o inducible
4. Historia familiar de muerte súbita antes de los 45 años
5. Respiración agónica nocturna

El fenotipo de Brugada es más prevalente en hombres como resultado de la mayor prominencia de canales de I_{to} en hombres que en mujeres. Los portadores de esta condición tienen alto riesgo de FV/TVP y muerte súbita. Los episodios sincopales y de palpitaciones paroxísticas son los únicos síntomas que el paciente puede tener antes que suceda la muerte súbita arrítmica. El BrS puede ser responsable hasta en 20% de las muerte súbitas en corazones estructuralmente normales; en el sudeste asiático, donde es endémico, su presentación clínica se distingue por el predominio masculino (relación 8:1 hombres/mujeres) y la aparición de eventos arrítmicos a los 40 años en promedio (rango: 1-77).

	Fenocopia de Brugada	Síndrome de Brugada adquirido
Enfermedad cardiaca estructural	Posible	Ausente
Sexo	Sin predominio	Predominio masculino (relación hombres: mujeres 8:1)
Raza predominante	Sin predominio	Asiática
Edad	Sin preferencia	35-40 años
Áreas endémicas	No	Sureste asiático: Tailandia "Lai-tai" Japón "Pokkuri" Filipinas "Bangungut".
Historia familiar de muerte súbita < 45 años	Ausente	Frecuentemente presente
Estudio genético	Negativo	≈ 30% de casos positivos
Anormalidades cardiacas estructurales identificables	Posible	No
Prueba con bloqueadores de canales deNa^+	Negativo (obligatorio realizar)	Positivo
Respiración agónica nocturna	Ausente	Típico, cuando está presente

Ejemplos de fenocopias de Brugada

Electrocardiograma preoperatorio

Nombre: RCPL; **edad**: 7 años; **sexo**: femenino; **raza**: mestiza; **peso:** 23.8 K; **altura**: 1.21m; **fecha**: 08/18/03; **hora**: 14:30; **medicación**: ninguna.

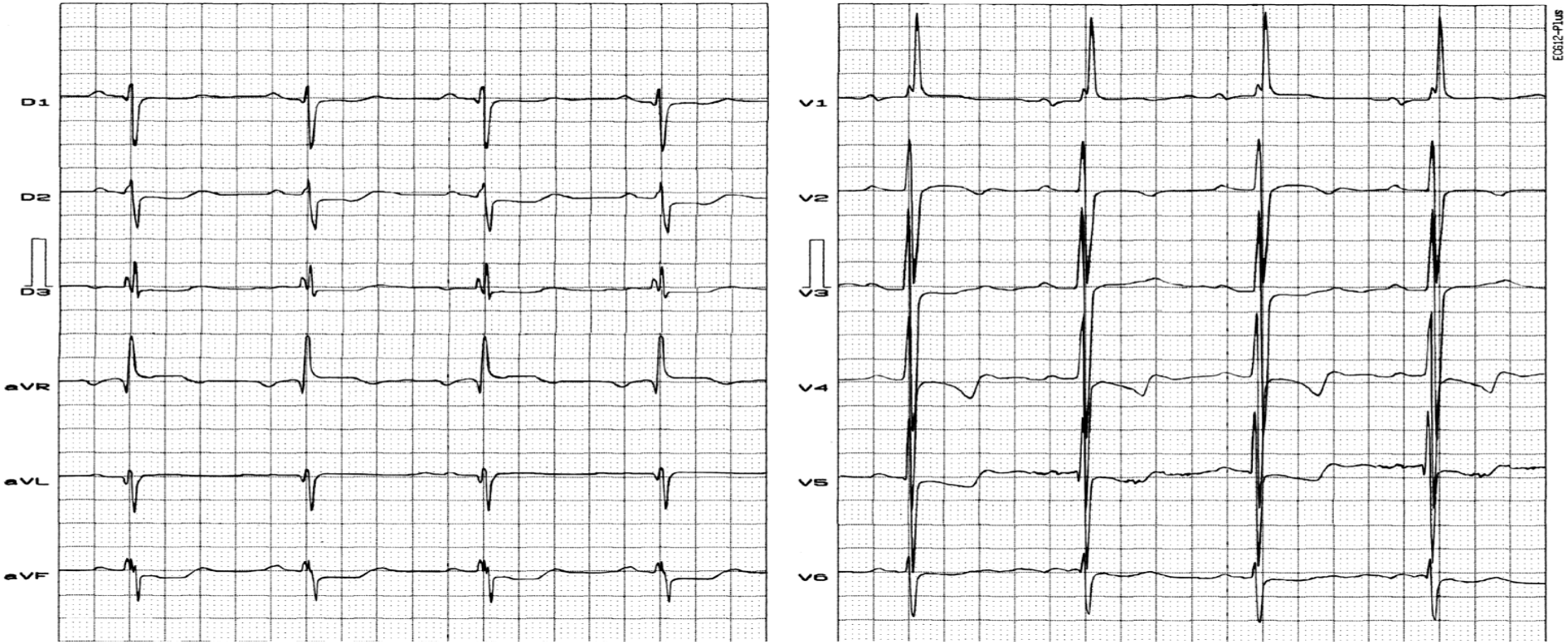

Diagnóstico clínico: Pentalogía de Fallot (Tetralogía de Fallot + defecto septal atrial)

Diagnóstico ECG: ritmo sinusal, Fc=75bpm; **onda P:** eje: +38°, hacia el frente en el plano H; duración=80 ms; voltaje=1 mm; aspecto redondeado; **intervalo PR:** 167ms. **QRS:** eje -191°(desviación extrema en el cuadrante superior derecho (ver siguiente diapositiva); duración= 79 ms (normal). En V_1: onda R monofásica ancha con una muesca en la base de la rampa ascendente y transición abrupta de V_1 a V_2; los complejos son predominantemente positivos V_1 y tipo rS en V_2. El signo es considerado característico de la Tetralogía de Fallot y se presenta en aproximadamente 48% de los casos (**Pillegi 1960**). La hipertrofia de la pared pósterolateral del ventrículo derecho y de la *crista supraventricularis* es la responsable del cambio súbito de polaridad desde V_1 a V_2.

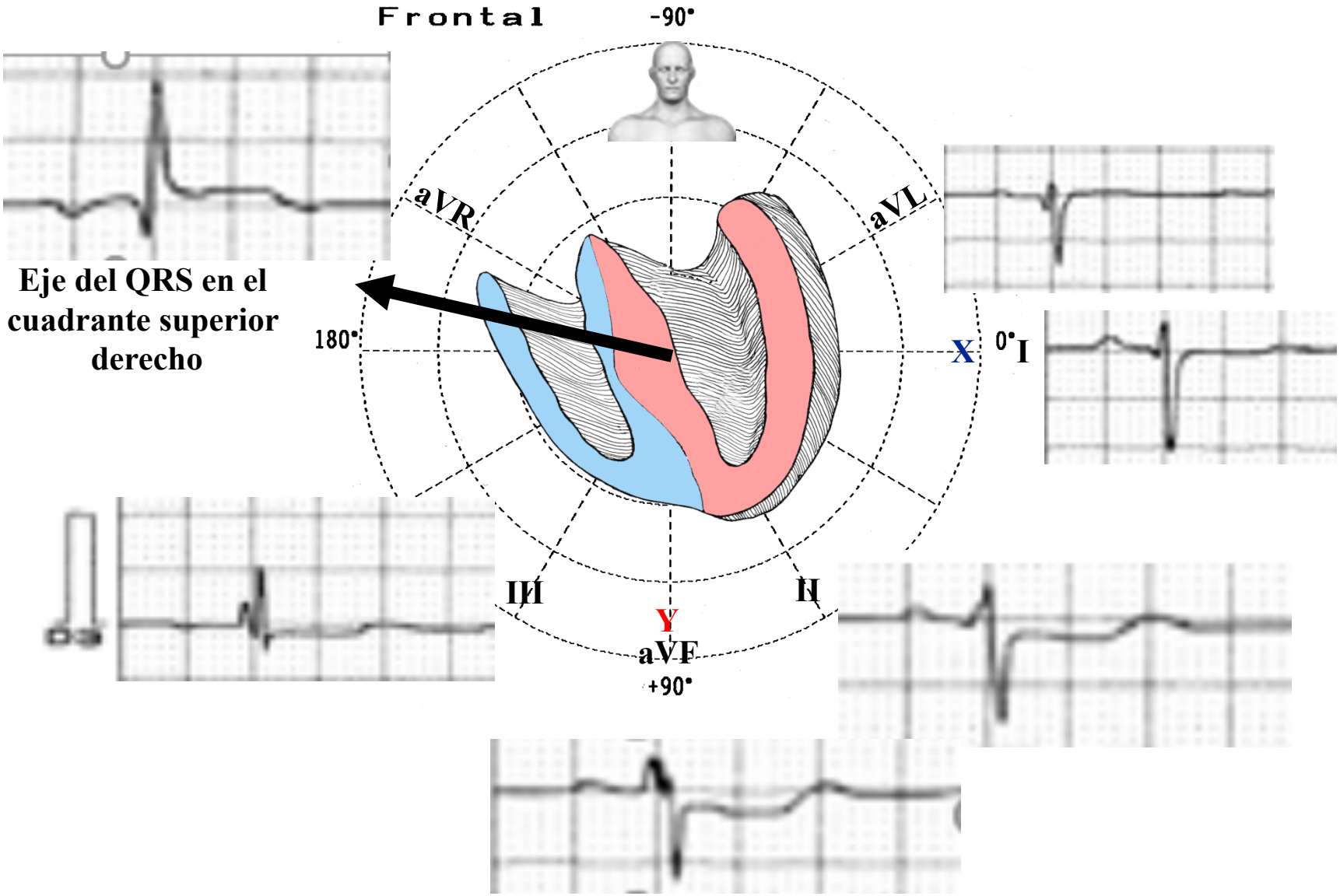
Frontal
-90°
aVR
aVL
180°
X
0°
I
III
II
Y
aVF
+90°
Eje del QRS en el cuadrante superior derecho

En niños entre los 3 y 8 años, tiene que observarse un incremento progresivo de la R desde V1 a V5, así como un decremento progresivo de la S hasta V6, la “progresión adulta” de la relación R/S en las derivaciones precordiales; en el presente caso, está ausente.

Derivaciones precordiales izquierdas V5-6: complejos QRS predominantemente negativos. En el 75% de los casos con tetralogía de Fallot se registra un patrón rS o RS en estas derivaciones. El voltaje de la onda R en V5 es 8.5 mm (en niños entre los 3 y 8 años, el voltaje medio de la onda R es 21 mm). En V6, el voltaje de la onda R es 2.5 mm (en niños normales de este rango etáreo es 14 mm).

ST/T: SAT 270º en el plano frontal y hacia atrás en el plano horizontal (onda T negativa en V2)
QT: 380 md; QTc: 424 ms (normal)

Conclusión: sobrecarga sistólica del ventrículo derecho adaptativa; eje del QRS con desviación extrema hacia el cuadrante superior derecho, onda R monofásica de gran voltaje y muesca inicial en V1 y complejos predominantemente negativos en V5-V6 del tipo qrS.

Electrocardiograma post-operatorio inmediato

Nombre: RCPL; **Edad:** 7 años; **Sexo:** femenino; **Raza:** mestiza; **Peso:** 23.8 Kg; **Altura:** 1.21 m;
Fecha: 08/26/03; **Hora:** 20:24; **Medicación:** ninguna

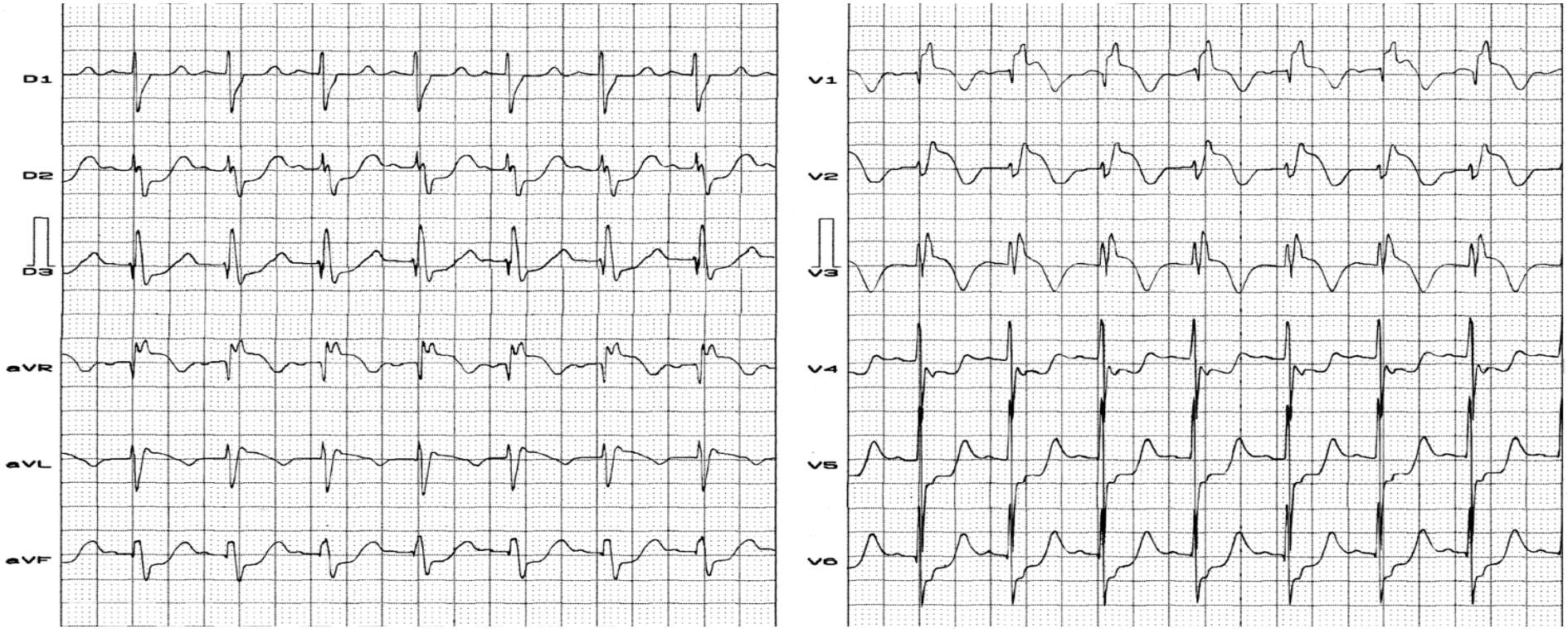

Diagnóstico ECG: ritmo sinusal; FC=118 lpm; Onda P: SÂP=+30°; duración: 80ms; voltaje: 0.8mV; aspect: redondeado. Intervalo PR=130ms; Comlejo QRS: eje=-222°; duración=116 ms (prolongada). ST/T: +88°; QT: 359 ms. QTc: 503 ms (prolongado). **Conclusión:** Patrón de BRDHH incompleto, con todos los criterios de bloqueo fascicular derecho anterosuperior (RASFB) (**Pastore 1983**): qR en V1, rsR' en V2-V3; SII > SIII; qR en aVR con onda R prominente y ancha, desviación extrema del SÂQRS hacia el cuadrante superior derecho (entre +45° y ±180°, - 222°) con una duración del QRS < 120ms (116ms) y onda S en V_5-V_6.
Tipo fenotípico de patrón tipo 1 de Brugada: elevación del punto J y del segmento ST ≥ 2mm convexo hacia arriba desde V1 a V3 ("tipo cruvado") seguido por onda T negativa y QT prolongado: ¿fenocopia de Brugada?

Ecocardiograma: *situs solitus*, levocardia, levoápex, conexión atrioventricular tipo concordante biventricular. Concordancia atrioventricular. Presencia de defecto septal atrial en la *fossa ovalis* (15 mm), con flujo de izquierda a derecha. Válvulas atrioventriculares anatómicamente normales, sin disfunción

Defecto septal interventricular en posición subaórtica, con cabalgamiento de la raíz aórtica en más del 50%, con flujo bidireccional con predominio izquierda a derecha.

Cámaras izquierdas de dimensiones normales; cámaras derechas con dilatación moderada. El ventrículo derecho con hipertrofia concéntrica significativa y desviación anterosuperior del septo infundibular, la cual ocasiona estrechamiento del tracto de salida.

Válvula pulmonar: fascículos engrosados y anillo valvular hipoplásico, 7.7 mm. El gradiente máximo infundíbulo-valvular fue 96 mmHg

Tronco pulmonar y sus ramas derecha e izquierda hipoplásicas, pero confluentes. Arteria pulmonar derecha=6.2 mm; arteria pulmonar izquierda=9.4 mm. Presencia de flujo en la arteria pulmonar derecha, lo cual sugiere un canal arterial pequeño.

Válvula aórtica normal. Arco aórtico a la izquierda

Discusión: el cambio súbito en el ECG en el estado postoperatorio inmediato, habiéndose realizado una incisión en el tracto de salida del ventrículo derecho (ventriculotomía derecha), en la región donde la división subpulmonar o la división superior de la rama derecha explican el BRDHH incompleto. La incisión en el tracto de salida probablemente originó cierto grado de isquemia en el ventrículo derecho. Varios trabajos demuestran que la isquemia o infartos agudos del tracto de salida pueden conducir a elevación del punto J y del segmento ST, de forma similar al BrS o a la fenocopia de Brugada inducida por isquemia. (**Agrawal 2015**). Surawicz *et al* (**Surawicz 1997**) reportaron circunstancias similares durante angioplastia coronaria y oclusión transitoria de la rama de la arteria descendente anterior que irriga el tracto de salida del ventrículo derecho, con recuperación espontánea luego de la recanalización. Esta patrón de Brugada resulta de la depresión de la corriente lenta $I_{Ca^{2+}\text{-L}}$ y la activación de la corriente $I_{\text{K-ATP}}$ durante la isquemia (**Kataoka 2000**); o es inducida por el predominio del tono vagal, el cual explica la elevada ocurrencia de taquiarritmias durante la noche en el BrS. El mismo fenómeno se ha descrito en la angina vasoespástica cuando afecta a la arteria coronaria que irriga la región del tracto de salida del ventrículo derecho. Existen referencias sobre la coexistencia de ambas entidades (**Indik 2002**).

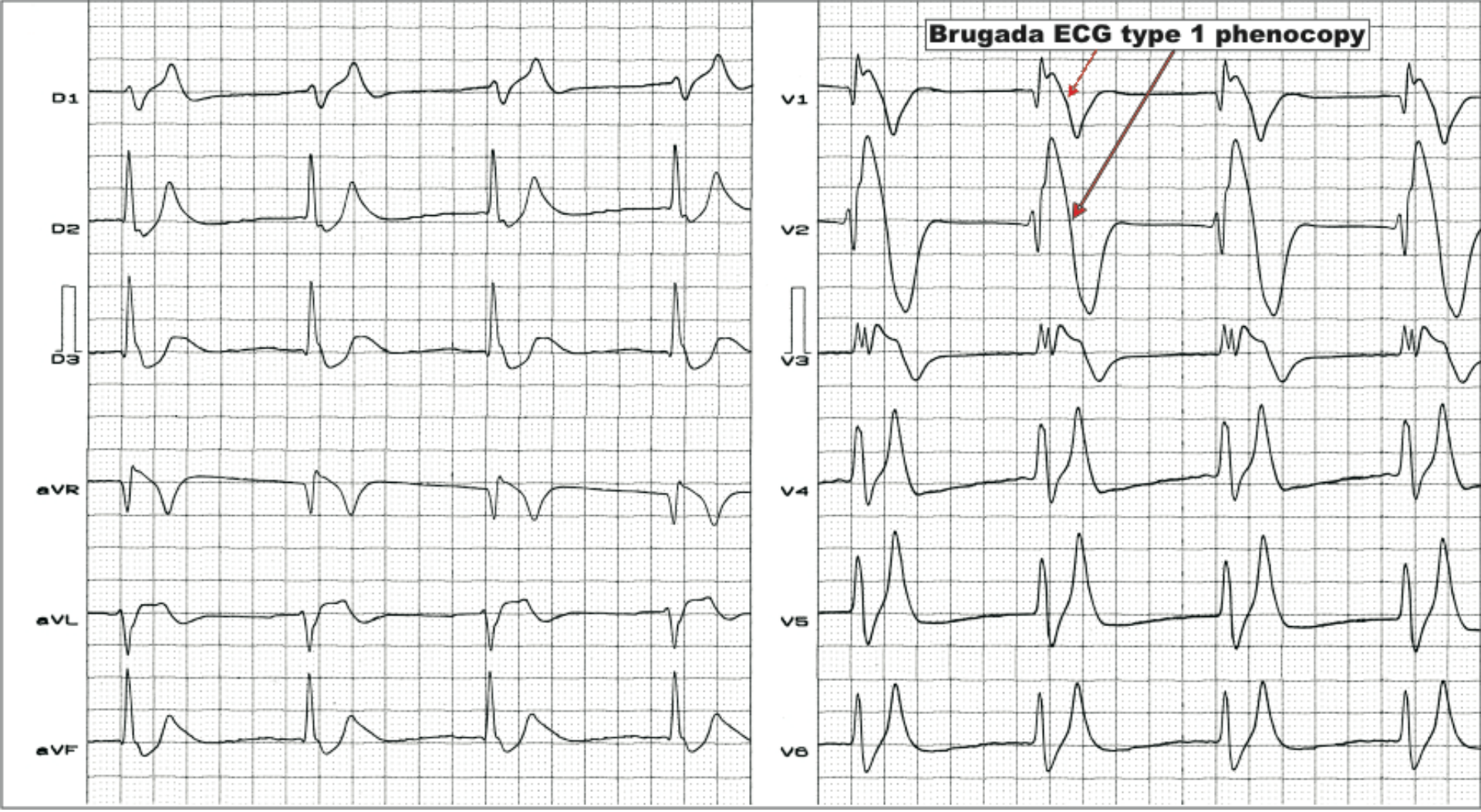

Diagnóstico clinico: insuficiencia renal terminal. Hiperkalemia severa. K^{+}=8.7 mEq/L. Este signo es conocido como "corriente de injuria dializable"

Diagnóstico ECG: Ritmo unional, con ondas P cerca del punto J, Frecuencia cardiaca=54 lpm, QRSd=160 ms, elevción del segmento ST desde V_1 a V_3 y en I, aVL y aVR. En V_1 a V_3 el segmento ST muestra una patrón convexo, similar al BrS, o "fenocopia de Brugada", ondas T típicas en "tienda", picudas, de base angosta (**Riera 2010**).

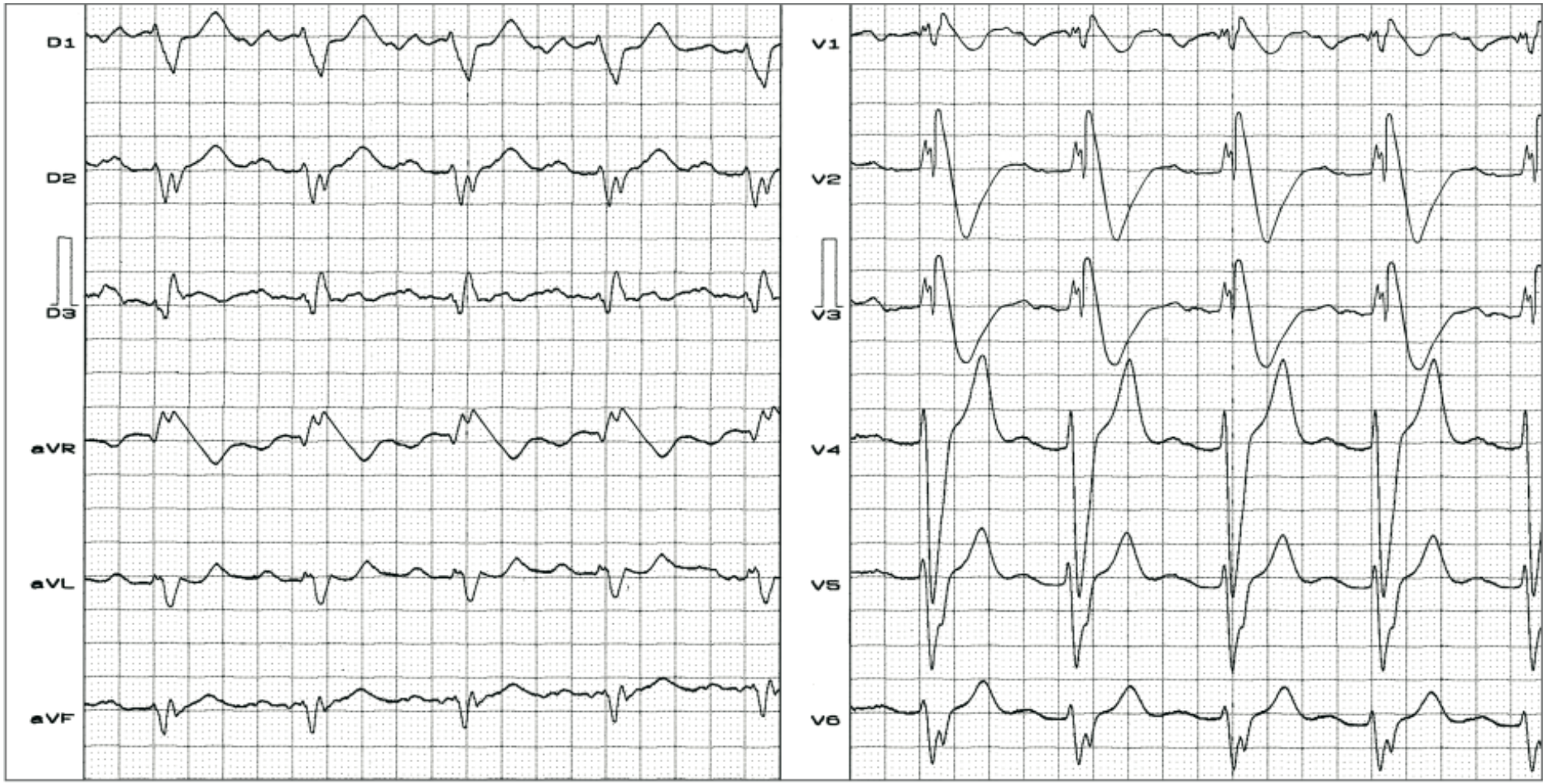

Diagnóstico clinico: envenenamiento por propafenona. Fenocopia de Brugada secundaria a concentraciones accidentales de propafenona en el rango tóxico.

Diagnóstico ECG: Agrandamiento del atrio izquierdo, prolongación del intervalo PR o bloqueo AV de primer grado secundario al aumento del período refractario efectivo del nodo AV (intervalo AH >), del sistema His-Purkinje (intervalo HV >), trastorno de conducción intraventricular inespecífico (patrón de activación ventricular "bizarro", anormal) que no cumple criterios para BRIHH o BRDHH, intervalo QT prolongado con intervalo JT normal y patrón ECG de Brugada tipo 1. Elevación del segmento ST convexo, seguido de ondas T negativas de V1 a V3. El patrón ECG tipo 1 de Brugada inducido, es un signo de arritmias malignas inminentes.

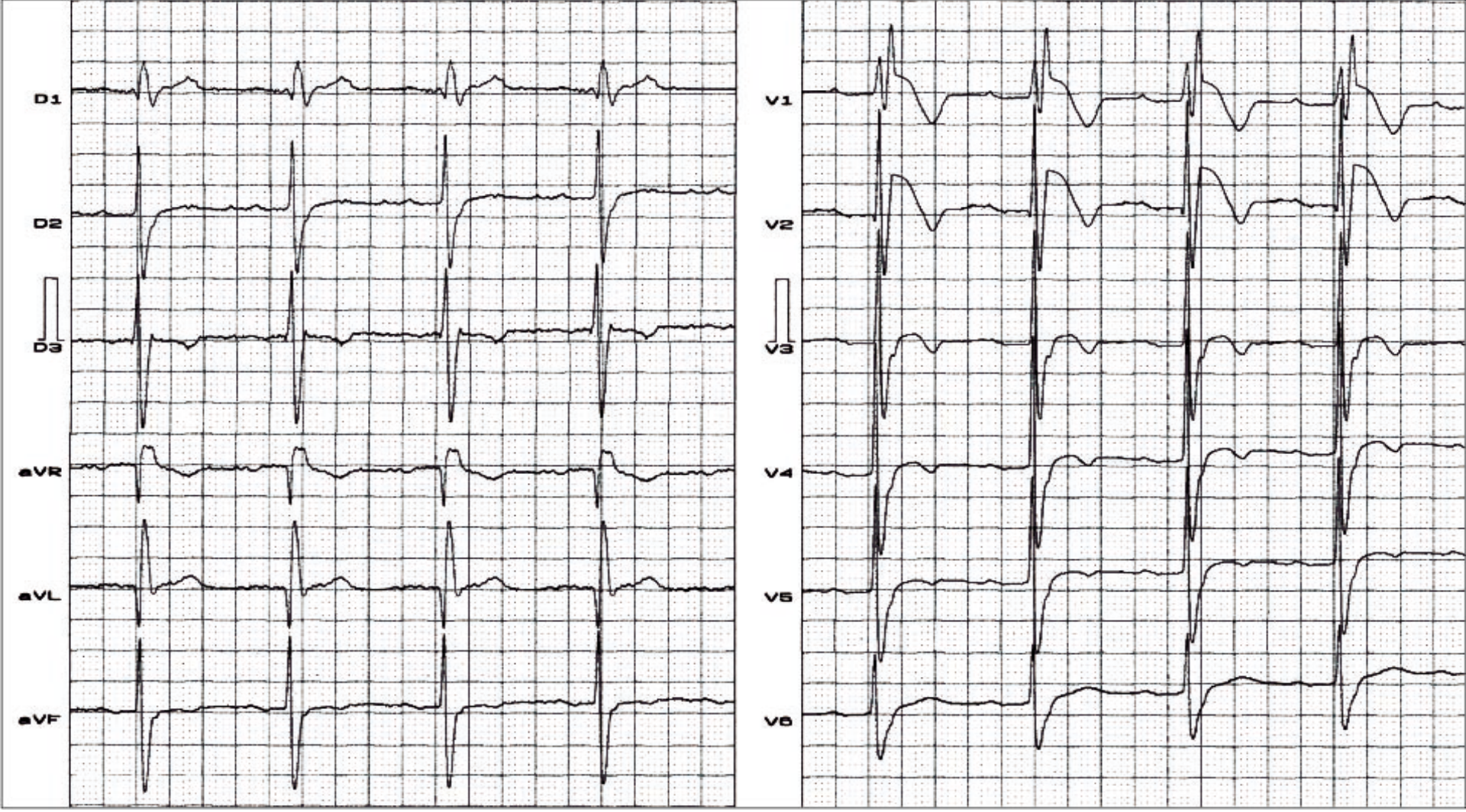

Diagnóstico Clínico: distrofia muscular miotónica (Enfermedad de Steinert) / diabetes mellitus tipo 2 / hipertensión arterial. ¿Fenocopia de Brugada?

Diagnóstico ECG: ritmo sinusal, Fc=55 lpm, intervalo PR=250 ms (bloqueo AV de primer grado; duración del QRS= 165 ms; SÂQRS: cerca a –40º : BRDHH completo + bloqueo fascicular anterior (LAFB), probable bloqueo trifascicular. Elevación del punto J y del segmento ST ≥ 2mm en V_1 y V_2, seguido por onda T negativa. Fenocopia del tipo 1 de Brugada.

Correlación ECG/VCG en el plano horizontal

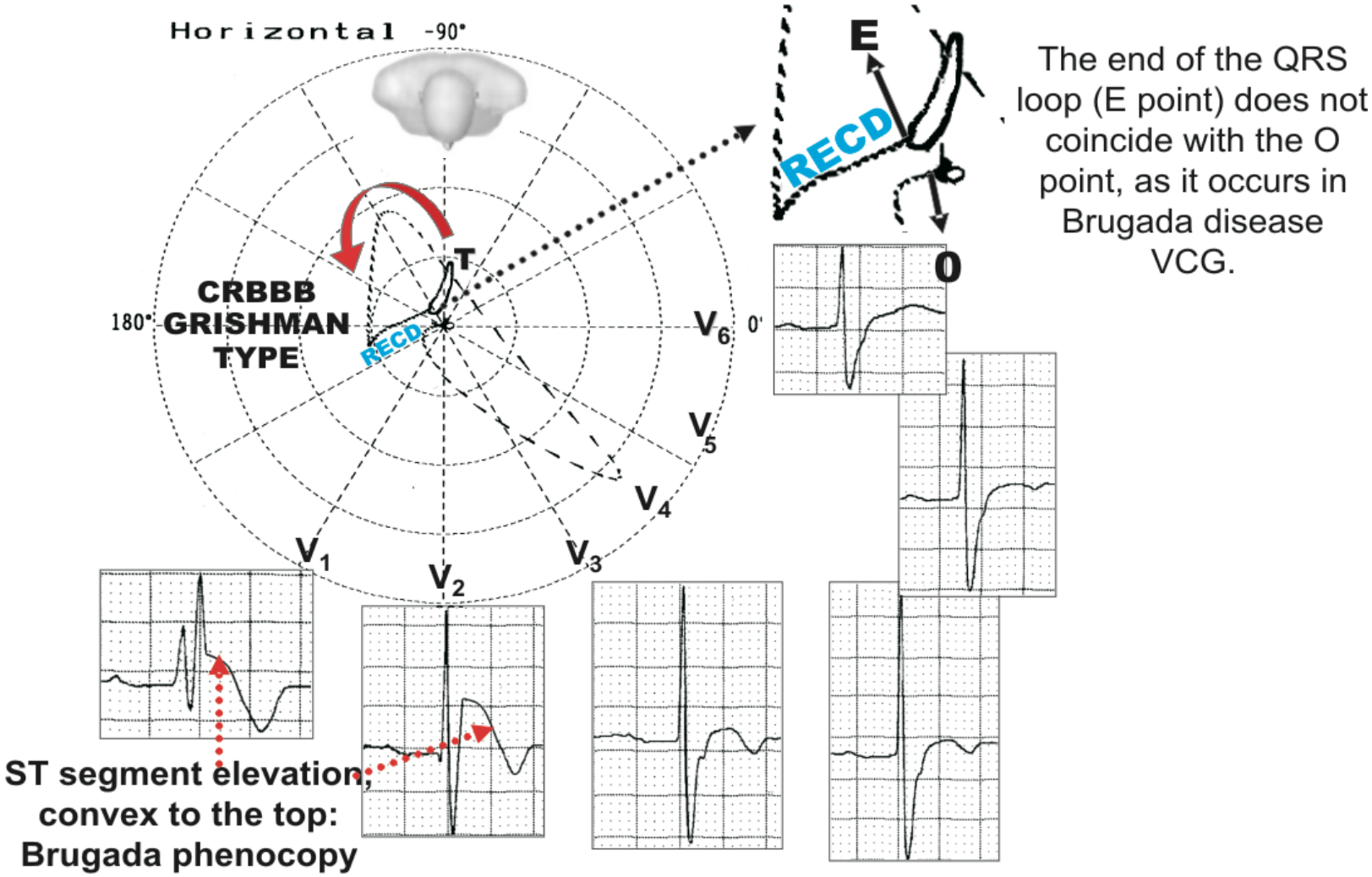

Diagnóstico clínico: distrofia muscular miotónica (Enfermedad de Steinert)

Diagnóstico ECG/VCG: BRDHH completo de tipo Grishman o tipo 1 de Kennedy (rama aferente del asa del QRS detrás de la línea ortogonal X).

Elevación del punto J y del segmento ST ≥ 2mm convexo hacia arriba, seguido por onda T negativa en las derivaciones precordiales derechas. Fenocopia de Brugada.

ECG/VCG correlation on frontal plane

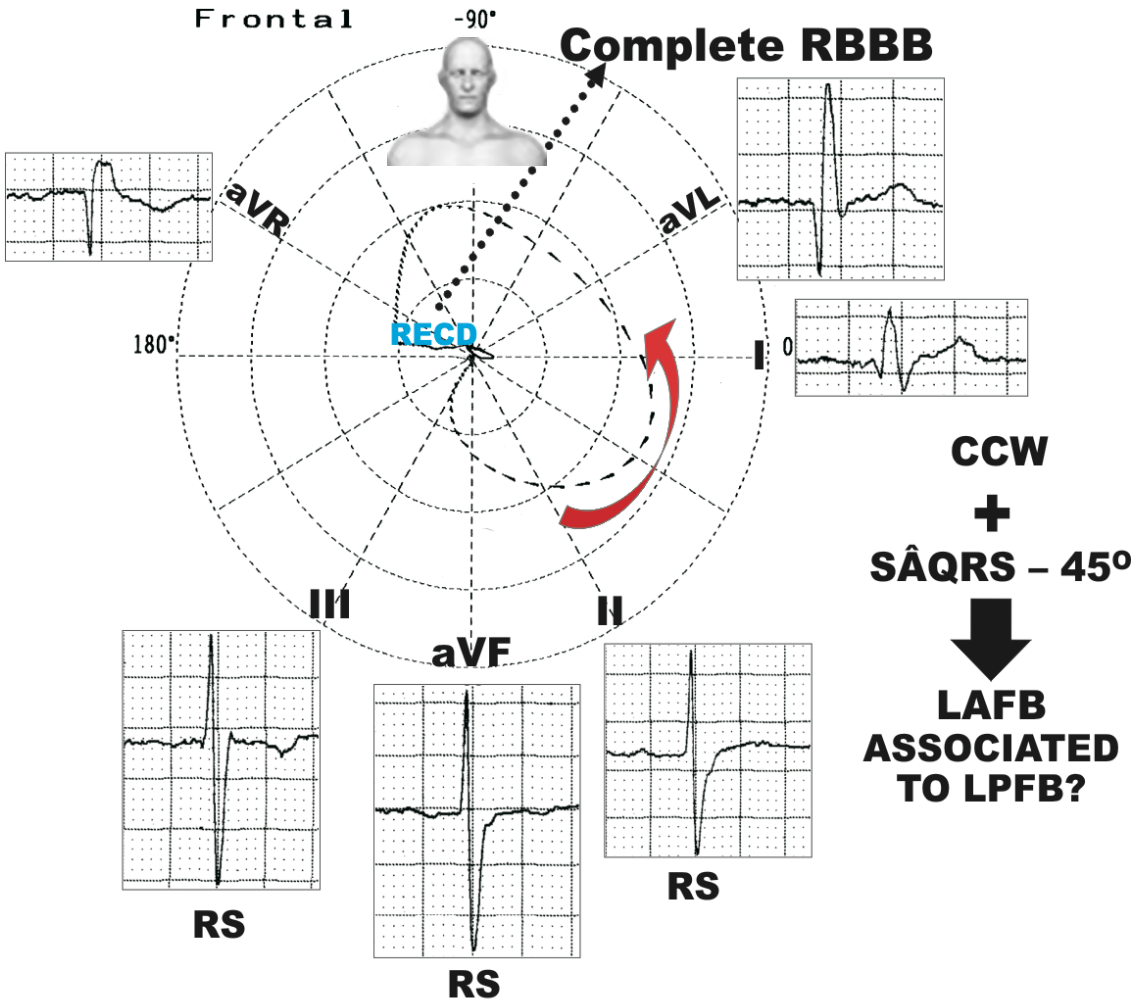

CCW: COUNTER CLOCK WISE ROTATION

In classical LAFB, the inferior leads II, III and aVF show rS pattern. In this case, the voltage of R waves in inferior leads are greater, originating RS pattern in these leads. Additionally, QRS loop morphology is rounded and not elliptical as in typical LPFB. Both facts (RS pattern and rounded shape) suggest some degree of associated LPFB. This suspicion is reinforced by the presence of first degree AV block, which may be pointing dromotropic disturbance in the left posterior fascicle.

Ondas P negativas in V1-V2

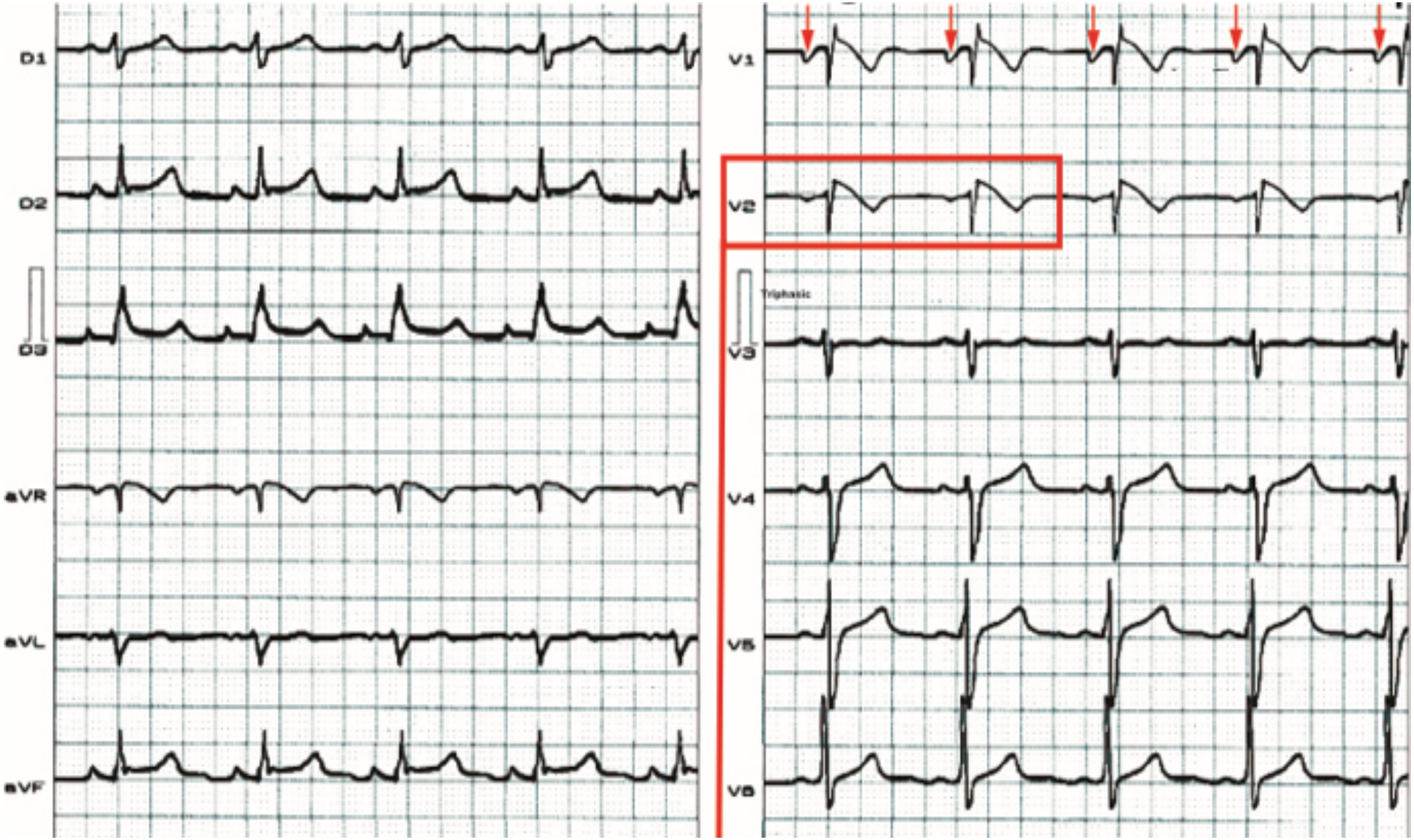

Diagnóstico clínico: *pectus excavatum* en un varón de 18 años
Diagnóstico ECG: Ondas P negativas en V1-V2. Patrón tipo 1 de Brugada in V2: fenocopia de Brugada

Referencias

1. Anselm D, Barbosa-Barros R, de Sousa Belém L, Nogueira de Macedo R, Pérez-Riera A, Baranchuk A. Brugada Phenocopy induced by acute inferior ST-segment elevation myocardial infarction with right ventricular involvement. Inn Card Rhythm Manag. 2013;4:1092-4.
2. Anselm DD, Evans JM, Baranchuk A. Brugada phenocopy: A new electrocardiogram phenomenon. World journal of cardiology. 2014;6(3):81.
3. Anselm DD, Baranchuk A.Confirmed Brugada phenocopy in the setting of hypopitutarism. Herz. 2015;40(4):639-40.
4. Arce M1, Riera AR, Femenía F, Baranchuk A. Brugada electrocardiographic phenocopy in a patient with chronic Chagasic cardiomyopathy. Cardiol J. 2010;17(5):525-7.
5. Asteriou C, Lazopoulos A, Giannoulis N, Kalafatis I, Barbetakis N. Brugada-like ECG pattern due to giant mediastinal lipoma. Hippokratia. 2013;17(4):368-9.
6. Awad SF, Barbosa-Barros R, de Sousa Belem L, et al. Brugada phenocopy in a patient with pectus excavatum: Systematic review of the ECG manifestations associated with pectus excavatum. Annals of Noninvasive Electrocardiology. 2013;18(5):415-20.
7. Awad SF, Barbosa-Barros R, Belem Lde S, et al. Ischemia-induced Brugada phenocopy. J Electrocardiol. 2015;48(5):815-7.
8. Baranchuk A. Brugada phenocopy in a patient with pectus excavatum: systematic review of the ECG manifestations associated with pectus excavatum. Ann Noninvasive Electrocardiol. 2013;18(5):415-20.
9. Baranchuk A, Nguyen T, Ryu MH, et al. Brugada phenocopy: new terminology and proposed classification. Annals of Noninvasive Electrocardiology. 2012;17(4):299-314.
10. Bayés de Luna A, Brugada J, Baranchuk A, et al. Current electrocardiographic criteria for diagnosis of Brugada pattern: a consensus report. Journal of electrocardiology. 2012;45(5):433-42.
11. Boles U, Baranchuk A. Brugada Phenocopy or Unmasked Brugada Syndrome? Relevance of the Provocation Test. J Emerg Med. 2016 Feb 20. pii: S0736-4679(16)00115-3. doi: 10.1016/j.jemermed. 2015.11.040. [Epub ahead of print]

12. Chevallier S, Forclaz A, Tenkorang J, at al. New electrocardiographic criteria for discriminating between Brugada types 2 and 3 patterns and incomplete right bundle branch block. J Am Coll Cardiol. 2011;58(22):2290-8.
13. Corrado D, Nava A, Buja G, et al. Familial cardiomyopathy underlies syndrome of right bundle branch block, ST segment elevation and sudden death. J Am Coll Cardiol. 1996;27(2):443-8.
14. Daccarett M, Freih M, Machado C. Acute cannabis intoxication mimicking Brugada-like ST segment abnormalities. Intern J Cardiol. 2007;119(2):235-6.
15. Deeks JJ, Altman DG. Diagnostic tests 4: likelihood ratios. BMJ. 2004 ;329(7458):168-9.
16. Dendramis G. Brugada syndrome and Brugada phenocopy. The importance of a differential diagnosis. Int J Cardiol. 2016;210:25-7.
17. Dogan M, Ertem A, Cimen T, Yeter E. Type-1 Brugada-like ECG pattern induced by adrenal crisis. Herz. 2015;40(2):304-6.
18. Enriquez A, Brugada J, Baranchuk A. Exercise-Induced Brugada Phenocopy.J Cardiovasc Electrophysiol. 2016;27(3):360-1
19. Ferrando-Castagnetto F, Garibaldi-Remuñan A, Vignolo G, Ricca-Mallada R, Baranchuk A. Brugada Phenocopy as a Dynamic ECG Pattern during Acute Anterior Myocardial Infarction. Ann Noninvasive Electrocardiol. 2016 Feb 22. doi: 10.1111/anec.12351. [Epub ahead of print]
20. Fontaine G, Frank R, Guiraudon G, et al. Significance of intraventricular conduction disorders observed in arrhythmogenic right ventricular dysplasia. Arch Mal Coeur Vaiss. 1984;77(8):872-9.
21. Gazzoni GF, Borges AP, Bergoli LC, Soares JL, Kalil C, Bartholomay E. Brugada-like electrocardiographic changes induced by hypokalemia. Arq Bras Cardiol. 2013;100(3):e35-7.
22. Genaro NR, Anselm DD, Cervino N, et al. Brugada phenocopy clinical reproducibility demonstrated by recurrent hypokalemia. Ann Noninvasive Electrocardiol. 2014;19(4):387-90.
23. Goldschmidt. R.. Gen und Ausseneigenschaft. I. Abstl. 1935;69: 38-69.
24. Gottschalk B, Anselm D, Baranchuk A. Possible Brugada Phenocopy induced by a giant mediastinal lipoma, Re: Brugada-like ECG pattern due to giant mediastinal lipoma. Hippokratia. 2014;18(2):190.

25. Gottschalk B, Anselm DD, Baranchuk A. Suspected Brugada phenocopy in the context of hypothermia. Acta Cardiol. 2014;69(4):454-5.
26. Gottschalk BH, Baranchuk A. Ischemia-induced Brugada Phenocopy during balloon angioplasty. Int J Cardiol. 2016;205:160.
27. Gottschalk BH, Garcia-Niebla J, Anselm DD, Jaidka A, De Luna AB, Baranchuk A. New methodologies for measuring Brugada ECG patterns cannot differentiate the ECG pattern of Brugada syndrome from Brugada phenocopy. J Electrocardiol. 2016;49(2):187-91.
28. Grimes DA, Schulz KF. Refining clinical diagnosis with likelihood ratio. Lancet. 2005;365(9469): 1500-5.
29. Hunuk A, Hunuk B, Kusken O, Onur OE. Brugada Phenocopy Induced by Electrolyte Disorder: A Transient Electrocardiographic Sign. Ann Noninvasive Electrocardiol. 2016 Feb 23. doi: 10.1111/anec. 12350. [Epub ahead of print]
25. Indik JH, Ott P, Butman SM. Syncope with ST-segment abnormalities resembling Brugada syndrome due to reversible myocardial ischemia. Pacing Clin Electrophysiol. 2002;25(8):1270-3.
26. Jackman WM, Friday KJ, Anderson JL, Aliot EM, Clark M, Lazzara R. The long QT syndromes: a critical review, new clinical observations and a unifying hypothesis. Prog Cardiovasc Dis. 1988;31(2): 115–72.
30. Jastrzebski M, Kukla P, Baranchuk A, Czarnecka D. Right ventricular tombstoning as a Brugada phenocopy. Int J Cardiol. 2015;199:213-4.
31. Jiang C, Wang R, Lu W, Han B. A Brugada-like electrocardiogram pattern induced after radiofrequency catheter ablation of atrial fibrillation. Int J Cardiol. 2015;178:e1-4.
32. Kaab S, Hinterseer M, Nabauer M, Steinbeck G. Sotalol testing unmasks altered repolarization in patients with suspected acquired long-QT-syndrome--a case-control pilot study using i.v. sotalol. Eur Heart J. 2003;24(7):649–57.
33. Kaneko Y, Nakajima T, Irie T, Kurabayashi M. Brugada-type ST-elevation Associated with Writhing of a Reconstructed Esophagus. Intern Med. 2013;52(19):2287-8.

34. Kasamaki Y, Hirayama A. A new criteria differentiating type 2 and 3 Brugada patterns from ordinary incomplete right bundle branch block. Int Heart J. 2011;52(3):159-63.
35. Kataoka H. Electrocardiographic patterns of the Brugada syndrome in right ventricular infarction/ ischemia. Am J Cardiol 2000; 86(9):1056.
36. Kirbas O, Ozeke O, Karabulut O, et al. Warm-up Brugada phenocopy associated with takotsubo cardiomyopathy. Am J Emerg Med. 2016 Mar 2. pii: S0735-6757(16)00182-0. doi: 10.1016/j.ajem. 2016.02.075. [Epub ahead of print].
37. Kovacic JC, Kuchar DL. Brugada pattern electrocardiographic changes associated with profound electrolyte disturbance. Pacing Clin Electrophysiol. 2004;27(7):1020-3.
38. Labadet C, Gottschalk BH, Rivero M, et al. Brugada phenocopy in the context of intracranial hemorrhage. Int J Cardiol. 2014;177(3):e156-7.
39. McGee S. Simplifying likelihood ratios. J Gen Intern Med. 2002;17(8):646-9.
40. Meloche J, Gottschalk BH, Boles U, LaHaye S, Baranchuk A. Hypophosphatemia as a novel etiology of Brugada Phenocopy. Int J Cardiol. 2016;208:70-1.
41. Mirvis DM. Evaluation of normal variations in S-T segment pattern by body surface mapping: S-T segment elevation in absence of heart disease. Am J Cardiol. 1982;50(1):122-8.
42. Mok NS, Tong CK, Yuen HC. Concomitant-Acquired Long QT and Brugada Syndromes Associated with Indapamide-Induced Hypokalemia and Hyponatremia. Pacing Clin Electrophysiol. 2008;31(6):772-5.
43. Nasir K, Bomma C, Tandri H, et al. Electrocardiographic features of arrhythmogenic right ventricular dysplasia/cardiomyopathy according to disease severity: a need to broaden diagnostic criteria. Circulation. 2004; 110(12):1527-34.
44. Nasir K, Tandri H, Rutberg J, et al. Filtered QRS duration on signal-averaged electrocardiography predicts inducibility of ventricular tachycardia in arrhythmogenic right ventricle dysplasia. Pacing Clin Electrophysiol. 2003;26(10):1955-60.
45. Nayyar S, Nair M. Brugada pattern in toxic myocarditis due to severe aluminum phosphide poisoning. Pacing Clin Electrophysiol. 2009;32(11):e16-7.

46. Ortega-Carnicer J, Benezet J, Ruiz-Lorenzo F, Alcázar R. Transient Brugada-type electrocardiographic abnormalities in renal failure reversed by dialysis. Resuscitation. 2002;55(2):215-9.
47. Ozeke O, Selcuk M, Topaloglu S, Maden O, Aras D. Brugada-like early repolarisation pattern associated with acute pericarditis. Emerg Med J. 2006;23(12):e64.
48. Pastore CA, Moffa PJ, Spiritus MO, et al. Fascicular blocks of the right branch. Standardization of vectorelectrocardiographic findings. Arq Bras Cardiol. 1983;41(3):161-6.
49. Peters S. Brugada phenocopy or Brugada ECG pattern in patients characterized by early repolarization pattern and additional arrhythmogenic right ventricular cardiomyopathy. Int J Cardiol. 2014;172(1):278.
50. Peters S. Brugada phenocopy in percutaneous coronary intervention of the right coronary artery. Int J Cardiol. 2016;203:675.
51. Pillegi F, Bocanegra AJ, Tranchesi J, et al. The electrocardiogram in tetralogy of Fallot. A study of 142 cases. Am Heart J. 1960;59:667-80.
52. Pitzalis MV, Anaclerio M, Lacoviello M, et al. QT-interval prolongation in right precordial leads: an additional electrocardiographic hallmark of Brugada syndrome. J Am Coll Cardiol. 2003; 42(9):1632-7.
53. Postema PG, Wolpert C, Amin AS, et al. Drugs and Brugada Syndrome patients: Review of the literature, recommendations and an up-to-date Website (www.brugadadrugs.org). Heart Rhythm 2009;6(9):1335-41.
54. Probst V, Wilde AA, Barc J, et al. SCN5A mutations and the role of genetic background in the pathophysiology of Brugada syndrome. Cir Cardiovasc Genet. 2009;2(6):552-7.
55. Rambod M, Elhanafi S, Mukherjee D. Brugada phenocopy in concomitant ethanol and heroin overdose. Ann Noninvasive Electrocardiol. 2015;20(1):87-90.
56. Recasens L, Meroño O, Ribas N. Hyperkalemia mimicking a pattern of Brugada syndrome. Rev Esp Cardiol (Engl Ed). 2013;66(4):309.
57. Riera AR, Uchida AH, Schapachnik E, et al. Propofol infusion syndrome and Brugada syndrome electrocardiographic phenocopy. Cardiol J. 2010;17(2):130-5.
58. Rollin A, Maury P, Guilbeau-Frugier C, Brugada J. Transient ST elevation after ketamine intoxication: a new cause of acquired brugada ECG pattern. J Cardiovasc Electrophysiol. 2011;22(1):91-4.

59. Serra G, Baranchuk A, Bayés-De-Luna A, et al. Base of the triangle to determine a Brugada electrocardiogram pattern. Europace. 2015;17(3):505.
60. Sesti F, Abbott GW, Wei J, et al. A common polymorphism associated with antibiotic-induced cardiac arrhythmia. Proc Natl Acad Sci. USA 2000;97(19):10613–8.
61. Shimizu W. Acquired forms of the Brugada syndrome. J Electrocardiol. 2005;38(4 Suppl):22-5.
62. Shimizu W. Acquired forms of Brugada syndrome. In: The Brugada syndrome from bench to bedside. Antzelevitch C, Brugada P, Brugada J, Brugada R, editors. Blackwell-Futura, Massachusetts; 2005. Chapter 14, P. 166-77.
63. Surawicz B, Orr CM, Hermiller JB, et al. QRS changes during percutaneous transluminal coronary angioplasty and their possible mechanism. J Am Coll Cardiol 1997;30(2):452-8.
64. Tarín N, Farré J, Rubio JM, Tuñón J, Castro-Dorticós J. Brugada-like electrocardiographic pattern in a patient with a mediastinal tumor. Pacing Clin Electrophysiol. 1999;22(8):1264-6.
65. Tomcsányi J, Zsoldos A, Bozsik B. Brugada-like acute myocardial infarction. Heart. 2003;89(10):1199.
66. Viskin S, Rosso R, Márquez MF, Antzelevitch C. The acquired Brugada syndrome and the paradox of choice. Heart Rhythm. 2009;6(9):1342-4.
67. Wang JG, McIntyre WF, Kong W, Baranchuk A. Electrocution-induced Brugada phenocopy. Int J Cardiol. 2012;160(3):e35-7.
68. Zhan ZQ, Wang CQ, Nikus KC, Pérez-Riera AR, Baranchuk A. Brugada phenocopy in acute pulmonary embolism. Int J Cardiol. 2014;177(3):e153-5.